



CURSO DE ODONTOLOGIA

JACQUELINE CLARO BENTO

INFECÇÕES PERSISTENTES PÓS TRATAMENTO ENDODÔNTICO

**Sinop/MT
2024**

CURSO DE ODONTOLOGIA
JACQUELINE CLARO BENTO

INFECÇÕES PERSISTENTES PÓS TRATAMENTO ENDODÔNTICO

Trabalho de Conclusão de Curso II apresentado à Banca Avaliadora do Departamento de Odontologia, da UNIFASIPE, como requisito parcial para aprovação da disciplina.

Orientador: Prof. Adriano Batista
Barbosa

JACQUELINE CLARO BENTO

INFECÇÕES PERSISTENTES PÓS TRATAMENTO ENDODÔNTICO

Trabalho de Conclusão de Curso apresentado à Banca Avaliadora do Curso de Odontologia - UNIFASIPE, Centro Universitário, como requisito parcial para aprovação da disciplina.

Aprovado em:

ADRIANO BATISTA BARBOSA

Professor Orientador
Departamento de Odontologia – UNIFASIPE

Professor(a) Avaliador(a)
Departamento de Odontologia – UNIFASIPE

Professor(a) Avaliador(a)
Departamento de Odontologia – UNIFASIPE

ADRIANO BATISTA BARBOSA
Coordenador do Curso de Odontologia
Departamento de Odontologia - UNIFASIPE

RESUMO

As infecções persistentes pós-tratamento endodôntico são um grande desafio na endodontia, comprometendo o sucesso de tratamentos endodônticos, que por sua vez, visam a eliminação de microrganismos da polpa infectada. Mesmo com o avanço das técnicas endodônticas e do desenvolvimento de materiais antimicrobianos, a taxa de sucesso desses procedimentos é ainda limitada pela presença de infecções resistentes ou recorrentes. Tais infecções são causadas por fatores variados, incluindo microrganismos remanescentes no interior dos canais radiculares, microinfiltrações no selamento, complexidade anatômica dos canais e falhas técnicas, como inadequação na limpeza, modelagem ou obturação do sistema de canais radiculares. Em caso de falha o retratamento é indicado como primeira opção, e em alguns casos a cirurgia paraendodôntica é indicada após o tratamento convencional. A paraendodôntica é um procedimento que elimina o agente causador de lesões, vedando todas as vias de acesso no sistema do canal radicular. O intuito é remover bactérias e toxinas, prevenindo a contaminação dos tecidos periapicais e preservando o dente, o que a torna uma abordagem conservadora para evitar a necessidade de uma exodontia futura. Esse é um recurso de última opção, sendo indicado apenas após a exclusão das opções menos invasivas e com justificativa para sua realização. As opções terapêuticas incluem curetagem, apicectomia, podendo ou não ser acompanhadas de obturação retrógrada. Contudo, o insucesso é um grande impasse no sucesso do tratamento endodôntico. Técnicas e meios cirúrgicos são modalidades para obter o sucesso. O trabalho tem como objetivo de Apresentar manejo das infecções persistentes pós tratamento endodôntico, apresentar as etapas do diagnóstico, especificar as indicações das cirurgias paraendodônticas, apresentar a técnica de apicectomia.

O método de revisão bibliográfica permite uma síntese de pesquisas disponíveis e atualizadas sobre o tema Infecções Persistentes Pós Tratamento Endodôntico, apresentando resultados de outras pesquisas e contribuindo para a confiabilidade desse trabalho.

Palavras chaves: Infecções, Paraendodôntica, Tratamento Endodôntico.

BENTO, Jacqueline Claro. Persistent infections after endodontic treatments. 2024. 43 pages.
Course Completion Work – Centro Universitário Fasipe - UNIFASIPE

ABSTRACT

Persistent infections after endodontic treatment are a major challenge in endodontics, compromising the success of endodontic treatments, which in turn, aims to eliminate microorganisms from the infected pulp. Even with advances in endodontic techniques and the development of antimicrobial materials, the success rate of these procedures is still limited by the presence of resistant or recurrent infections. Such infections are caused by various factors, including microorganisms remaining inside the root canals, microleakage in the sealing, anatomical complexity of the canals and technical failures, such as inadequate cleaning, shaping or filling of the root canal system. In case of failure, retreatment is indicated as the first option, and in some cases, paraendodontic surgery is indicated after conventional treatment. Paraendodontics is a procedure that eliminates the agent causing lesions, sealing all access routes in the root canal system. The goal is to remove bacteria and toxins, preventing contamination of the periapical tissues and preserving the tooth, which makes it a conservative approach to avoid the need for future extraction. This is a last resort and is only indicated after less invasive options have been ruled out and there is a justification for its performance. Therapeutic options include curettage and apicoectomy, which may or may not be accompanied by retrograde filling. However, failure is a major obstacle to the success of endodontic treatment. Surgical techniques and means are modalities to achieve success. The objective of the work is to present the management of persistent infections after endodontic treatment, present the stages of diagnosis, specify the indications for endodontic surgeries, present the apicoectomy technique.

The bibliographic review method allows a synthesis of available and updated research on the topic of Persistent Infections After Endodontic Treatment, presenting results from other research and contributing to the reliability of this work.

Keywords: Infections, Paraendodontics, Endodontic Treatment.

LISTA DE FIGURAS

Figura 1 - Lesão perirradicular, associada ao ápice radicular de dente com necrose e infecção pulpar	16
Figura 2 - Biofilme colonizando a parede do canal radicular de dente com polpa necrosada	17
Figura 3 - Retalho angulado	28
Figura 4 - Retalho retangular	29
Figura 5 - Retalho Neumann	29
Figura 6 - Retalho de Oschsenbein-Luebke	29
Figura 7 - Retalhos trapezoidais de Wassmund	30
Figura 8 - Incisão na base da papila	31
Figura 9 - Osteotomia	32
Figura 10 - Apicectomia realizada	32
Figura 11 - Corte longitudinal de uma raiz e as ramificações radiculares	33
Figura 12 - Uso da ponta de ultrassom na técnica modificada	34
Figura 13 - Inserção e condensação do MTA	36

SUMÁRIO

1. INTRODUÇÃO	9
1.1 Justificativa	11
1.2 Problematização	12
1.3 Objetivos	13
1.3.1 Geral	13
1.4 Procedimentos Metodológicos	14
2. FUNDAMENTAÇÃO TEÓRICA	14
2.1 Importância da endodontia na saúde bucal	14
2.2 Etapas do diagnóstico endodôntico	15
2.3 Microbiologia das infecções endodônticas iniciais, secundárias e persistentes	20
2.3.1 Infecções persistentes no processo endodôntico	23
2.4 Etapas do tratamento endodôntico convencional	23
2.5 Cirurgias parendodônticas	25
2.5.1 Apicectomia	30
2.5.2 Retrobturação	35
3. CONSIDERAÇÕES FINAIS	36
REFERÊNCIAS	37

1. INTRODUÇÃO

O tratamento endodôntico tem como finalidade reduzir ou eliminar as bactérias causadoras de infecção, ou seja, microbiotas que estão nos canais radiculares. Portanto, além da preocupação com a antissepsia no local, deve-se ter muito cuidado durante a instrumentação para que não ocorra introdução de novos microrganismos que possam agravar ainda mais a situação presente, já que existem aproximadamente 300 espécies bacterianas que estão alojadas na cavidade bucal (ZANCAN *et al.*, 2015).

A endodontia também é uma prática de preservação dentária na qual se tem o controle das adulterações pulpares, restaurando a saúde bucal e suas funções ao indivíduo. O processo inflamatório no tecido pulpar pode ser causado por cárie dentária, infecção primária ou secundária, periodontite apical, sintomática/assintomática, abscesso periapical com/sem via sinusal, cavidade aberta/cavidade fechada, história de trauma ou lesão (CAMPOS e BELLEL, 2019).

Para o diagnóstico correto de problemas bucais são utilizados exames complementares, sendo a radiografia o mais comum deles, para melhor avaliação clínica de doenças pulpares e periapicais que envolvem as seguintes alterações: pulpite sintomática, uma dor intensa que vai e vem sem pausas; pulpite hiper-reativa, vasodilatação provocada por sua maior contribuição sanguínea que compromete uma compressão da polpa contrariamente às paredes internas dos elementos dentários; pulpites assintomáticas, presenças de diversas inflamações crônicas no tecido pulpar relacionadas à assistência de uma câmara pulpar aberta; necrose pulpar que é nada menos do que uma morte da polpa do dente que estava viva; periodontite apical sintomática de lesões traumáticas ou infecciosas sem fístula e abscesso periapical com fístula (ALVES SOUZA, *et al.*, 2021).

A endodontia tem sofrido considerável evolução técnico-científica ao longo dos anos e tem contribuído com as taxas de sucesso que se apresentam entre 60% a 90%. No entanto, mesmo canais radiculares tratados com altos padrões e diligência em termos de procedimentos

de limpeza, modelagem e obturação podem resultar em fracasso (BITTENCOURT e FEHLBERG, 2019).

Durante as etapas de tratamento endodôntico, algumas intercorrências como por exemplo fratura de lima de graus sendo comum acontecerem imprevistos acidentais, os quais resultam em danos que atrapalham ou mesmo impedem que tratamento seja concluído em menor prazo ou de modo menos doloroso ao paciente (PEREIRA, 2022).

Embora a porcentagem de casos de insucesso seja pequena, está relacionado à persistência de um grande número de bactérias nos canais radiculares em condições favoráveis ao seu crescimento ou à ocorrência de nova infecção bacteriana. A terapia endodôntica é realizada por meio de uma sequência de procedimentos, durante os quais podem ocorrer acidentes, erros e diversos tipos de complicações. Nos casos de falha no tratamento convencional, é necessária uma nova intervenção (CAMPOS e BELLEL, 2019).

A primeira opção a ser considerada é o retratamento dos sistemas de canais radiculares. No entanto, isso nem sempre é possível ou pode não resolver o problema conforme o esperado. Quando esgotados todos os recursos terapêuticos tradicionais em tratamentos endodônticos, a opção cirúrgica é mais indicada. A cirurgia endodôntica constitui um conjunto de procedimentos em que acontece a exposição dos tecidos que circundam o ápice na tentativa de remover o agente responsável pela persistência do cisto periapical e resolver as dificuldades que a endodontia tradicional não conseguiu resolver ou causou (BITTENCOURT e FEHLBERG, 2019).

A obturação endodôntica seguindo os princípios da tridimensionalidade, é desejada a fim de superar qualquer reação inflamatória iniciada ou promovida por bactérias e materiais nocivos dentro do canal (BRUNO *et al*, 2009).

Para a indicação da cirurgia pararendodôntica, devem ser considerados os riscos inerentes à abordagem cirúrgica e à anatomia da região. Assim, haverá diferentes situações que terão de ser avaliadas individualmente. As principais indicações para a cirurgia pararendodôntica incluem: exsudato persistente, dor contínua, patologias perirradiculares persistentes após tratamento ou retratamento endodôntico, reabsorção ou calcificação patológica da raiz, e casos em que o tratamento endodôntico adequado é inviável devido a grandes dilacerações, desvios ou perfurações radiculares, fraturas transversais no terço apical, obstruções que dificultam o retratamento, vazamento significativo do material obturador ou a necessidade de biópsia (BITTENCOURT e FEHLBERG, 2019).

Portanto, se o sistema de canais radiculares não for descontaminado por completo durante a instrumentação e selado efetivamente, toxinas e subprodutos bacterianos podem

alcançar os tecidos periapicais e provocar infecção secundária, levando a novo tratamento e consequentemente o sucesso no procedimento endodôntico (BRUNO *et al*, 2009).

A finalidade dessa pesquisa é apresentar as opções de tratamentos de infecções persistentes, mesmo após realizado o tratamento convencional.

1.1 Justificativa

A finalidade de plano de tratamento endodôntico bem-sucedido leva a um diagnóstico de qualidade (ROCHA, MARTINS e CARVALHO, 2018). Nas modificações da polpa dentária, é necessário para o estabelecimento das situações patológicas limitadas à anamnese, exame clínico, sendo a primeira etapa do tratamento, o teste de vitalidade pulpar que é observação da reação do grau de sensibilidade do paciente e o tempo que persiste se houver sensibilidade pulpar, além da avaliação radiográfica que não é menos importante pois é uma etapa importantíssima para ver a estrutura na parte interna do elemento dentário. Isso é aplicado quando ocorre o fato da polpa se deparar cercada por paredes de dentina, impedindo a sua visualização direta pelo cirurgião dentista durante o atendimento clínico (SILVA *et al.*, 2008).

Estudos até hoje demonstram incerteza sobre a verdadeira etiologia dos insucessos do tratamento endodônticos e sobre a melhor abordagem a ser tomada diante das situações clínicas (ROCHA, MARTINS e CARVALHO, 2018).

O diagnóstico de qualquer indivíduo direcionadas a infecções dentárias, dá atenção de prioridade ao tratamento adequado para o elemento infectado que, por sua vez, encontra-se fechado por paredes chamadas paredes dentinárias, portanto, não aparente clinicamente a olho nu, tornando-se uma tarefa muito difícil para o cirurgião-dentista. Verificar o real estado pulpar e ao mesmo tempo, o tratamento da polpa de forma conservadora, o diagnóstico para o tratamento endodôntico é baseado por informações que são obtidas do paciente durante anamnese, exame clínico e o mais importante, a radiografia do elemento dentário (SILVA *et al.*, 2008).

Ao longo da formação profissional, observei relatos de pacientes que, de alguma forma, sofreram traumas relacionados a atendimentos odontológicos em situações específicas. Entre esses relatos, destacam-se os relacionados ao tratamento endodôntico, especialmente casos de infecção após o procedimento. Essas infecções surgem frequentemente na etapa posterior ao início do tratamento devido à presença de microbiotas resistentes a processos químicos e medicações, as quais, mesmo assim, sobrevivem e acabam deteriorando o tecido local afetado. Ademais, o conteúdo sendo avaliado é uma maneira de aprofundar o conhecimento, de aprender

mais sobre o tema, ajudar e mostrar aos pacientes que nem sempre que se faz o tratamento endodôntico, as dores que persistem são casos de exodontia. Com o avanço de novos estudos e pesquisas, têm-se opções de chegar a tratamentos bem-sucedidos com retratamento ou mesmo procedimentos cirúrgicos, se necessário, sempre pensando em manter o dente em sua arcada com suas funções. Esses casos relatados despertaram reflexões sobre as razões pelas quais, em algumas situações, é necessário realizar intervenções mais complexas para alcançar a execução de um trabalho bem-sucedido.

1.2 Problematização

Como na maioria dos acontecimentos de infecção dentária, o tratamento endodôntico é ainda a melhor opção para a cura das lesões periapicais, havendo assim, um tempo que pode levar até 4 anos. O insucesso do tratamento endodôntico ocorre se as lesões persistirem sem diminuição do tamanho depois do tempo de preservação, enquanto que, caso as lesões estiverem ausentes, o sucesso endodôntico é garantido, observado através de sinais e sintomas, exames clínicos e radiográficos. A alteração é observada na região apical do periodonto, indicando sinais de cura completa. Caso essa área demonstre radiolucidez no RX, pode ocorrer regressão do tratamento acompanhada de sinais clínicos de rubor ou infecção significa tratamento com insucesso. (ROCHA, MARTINS e CARVALHO, 2018).

Os microrganismos encontrados no sistema de canais radiculares se mostram como o principal motivo de fracasso da terapia endodôntica é necessário para sobrevivência desses microrganismos os seus produtos metabólicos, de modo que o resultado do biofilme pode colonizar nos canais acessórios, istmos, deltas apicais e túbulos dentinários, impedindo a expulsão através da instrumentação, uso de substâncias irrigadoras e de medicação intracanal que ajudam na limpeza e desinfecção do canal radicular (LACERDA *et al.*, 2016).

Geralmente, descoberta para tratamento endodôntico ocorre por meio de radiografias de rotina ou dor relatada, devido à sua sintomatologia frequentemente assintomática e crescimento lento. No entanto, quando ocorre uma descoberta tardia e seu crescimento é exacerbado, pode apresentar sintomas como dor, edema, aumento de volume e drenagem de líquido cístico, além de fraturas patológicas (ROCHA, MARTINS e CARVALHO, 2018).

Sempre que a polpa coronária é atacada, ela responde com uma inflamação. A recorrência de estímulos prejudiciais podem promover a degradação de dentina esclerótica e/ou reparadora que possui uma camada de dentina, constituída por uma reação de agentes agressores crônicos como cárie dentária e pela polpa, a modificações de essência inflamatória ou degenerativa (SILVA *et al.*, 2008).

Portanto os fracassos do tratamento endodôntico de canais radiculares são originados por bactérias duráveis à ação antimicrobiana de substância irrigadora e medicações intracanaís. O istmo, reentrâncias, bifurcações nos canais radiculares, por sua vez, não são atingidas, ou seja, não são desinfetados por agente irrigadora nem pelos os instrumentos na hora da instrumentação e medicações intra-canal, levando à possibilidade de fracasso endodôntico devido às bactérias resistentes, ou seja, é necessário seguir uma ordem de tratamento caso o tratamento convencional não de certo, que é o retratamento endodôntico e se persistir, a opção é a cirurgia parendodôntica em que é utilizada a apicectomia de maneira cirúrgica (Alves et al., 2021).

Mediante o exposto, pretende-se responder a seguinte questão: Quais são as indicações para o manejo das infecções persistentes pós tratamento endodôntico?

1.3 Objetivos

1.3.1 Geral

Apresentar manejo das infecções persistentes pós tratamento endodôntico.

1.3.1 Específicos

- Relacionar a importância da endodontia no contexto da saúde bucal;
- Apresentar as etapas do diagnóstico endodôntico;
- Esclarecer sobre as etapas do tratamento endodôntico convencional;
- Classificar as infecções persistentes no processo endodôntico;
- Especificar as indicações das cirurgias parendodônticas;
- Apresentar a técnica de apicectomia.

1.4 Procedimentos Metodológicos

Para a construção dessa pesquisa, foi utilizada a revisão bibliográfica exploratória com abordagem qualitativa, buscando informações sobre a temática por meio da investigação baseada na fundamentação de publicações científicas.

A metodologia aproveitada envolveu algumas pesquisas básicas de abordagem qualitativa e de caráter exploratório, a partir de artigos científicos disponíveis nos *sites* BVS

(Biblioteca Virtual em Saúde), Google Acadêmico e SciELO (*The Scientific Electronic Library Online*).

O método de revisão bibliográfica permite uma síntese de pesquisas disponíveis e atualizadas sobre o tema Infecções Persistentes Pós Tratamento Endodôntico, apresentando resultados de outras pesquisas e contribuindo para a confiabilidade desse trabalho.

Os critérios de inclusão são livros que abordem o tema e artigos científicos na íntegra publicados em inglês, português e espanhol. Foram excluídas monografias e artigos incompletos, pois não atendem ao método utilizado.

Esta pesquisa está em construção e tem previsão de término em 2025/1. Para esta etapa foram utilizados artigos com temporalidade de anos 1991 a 2023.

2. FUNDAMENTAÇÃO TEÓRICA

2.1 Importância da endodontia na saúde bucal

A precisão de como prognosticar ou controlar a infecção endodôntica, apontando à restauração das estruturas perirradiculares e à recuperação da função dentária da saúde bucal, a feição do suporte sólida na qual se baseia na endodontia contemporânea (SIQUEIRA JR. *et al.*, 2012).

Conhecer o resultado do tratamento endodôntico Estudo Clínico Randomizado (ECR) é determinante para fundamentar o processo de tomada de decisão clínica, especialmente quando o ECR é ponderado contra a extração de dentes naturais ou substituição por elementos protéticos. A ação lógica é reverter a doença existente, o que requer intervenção para neutralizar a invasão bacteriana e romper o biofilme bacteriano dentro da anatomia complexa. O sucesso é mais previsível quando as defesas imunológicas do hospedeiro são favoráveis (ESTRELA *et al.*, 2014).

Os fatores socioeconômicos têm um valor importantíssimo que refletem diretamente na saúde bucal, devido à complexidade de relação que o tratamento odontológico proporciona. Mesmo com todas as políticas e orientações de saúde disponíveis na rede pública e meios de prevenção realizados nas escolas, a tabela de dentes que necessitam de tratamento endodôntico ainda é elevada (ALVES SOUZA *et al.*, 2021). Apesar do reconhecimento da importância na saúde bucal, há uma grande parcela da população brasileira que não possui acesso rápido ou sequer qualquer acesso a serviços odontológicos (ZAITTER *et al.*, 2009).

O sucesso é o resultado esperado após o tratamento endodôntico, independentemente

das condições clínicas. Porém, prever o sucesso geralmente requer a adoção de um referencial ou critério e pressupõe que o paciente esteja saudável (ESTRELA *et al.*, 2014).

A concretização da terapia endodôntica visa restabelecer o elemento dental com sua função de mastigação, a reconstrução tecidual periapical e o sucesso clínico. Para atingir as metas planejadas com objetivos, se faz necessário um tratamento endodôntico bem planejado e executado de maneira agradável e com técnicas de acordo com princípios biológicos (GARCIA JÚNIOR *et al.*, 2008).

Tem-se que a interpretação de sinais ou sintomas na odontologia implica, porém, na análise de critérios objetivos e subjetivos. Para se concluir, é necessário haver uma boa avaliação, para que se tenha um excelente resultado. Dessa forma, juntam-se a importância do estudo profissional de odontologia e aquilo que suas especialidades específicas propõem para melhorias na saúde bucal para sociedade (FERREIRA, PAULA e GUIMARÃES, 2007).

A vida de um dente tratado endodônticamente implica compreender que os eventos biológicos e mecânicos têm natureza multifatorial e não podem ser vistos separadamente. Idealmente, espera-se preservar o maior número possível de dentes até o fim da vida (ESTRELA *et al.*, 2014).

O profissional da saúde bucal usa, na maior parte das vezes, os seguintes critérios peculiares para o grande sucesso endodôntico as seguintes referências: silêncio clínico, ausência de dor, o valor da imagem espaço do canal radicular completamente preenchido sem evidência de inflamação periapical e valor da qualidade e de volta suas funções dentárias (PEREIRA, 2022).

Agora, o insucesso endodôntico revela os seguintes atributos clínicos na radiografia: presença de algia, fístulas ou aparência de áreas radiolúcidas periapicais (ESTRELA *et al.*, 2014).

A endodontia é uma especialidade que determina riquezas, ou seja, conhecimento total dos detalhes anatômicos de certo elemento dental que necessita de tratamento e das estruturas circunvizinhas de toda extensão do dente, sendo a maior componente dessas estruturas reconhecidas unicamente por sua imagem radiográfica (FERREIRA, PAULA E GUIMARÃES, 2007).

2.2 Etapas do diagnóstico endodôntico

O tratamento endodôntico se baseia em dois pilares fundamentais. De um lado, a anatomia do sistema de canais radiculares, com inúmeras ramificações laterais e apicais e, do

outro, os microorganismos com suas toxinas e os demais fatores etiológicos dos processos patológicos. (FERREIRA, PAULA E GUIMARÃES, 2007).

As doenças inflamatórias pulpares ou periapicais são geralmente identificadas pelas consequências das agressões teciduais. O principal objetivo da terapia de canal é a remoção dos agentes etiológicos causadores - bacterianos, químicos, mecânicos e físicos (ESTRELA *et al.*, 2014).

O exame radiográfico pode obter dados importantes, tais como qualidade da obturação e da instrumentação, acidentes ocorridos como perfuração de coroa ou raiz, formação de degraus e fraturas de instrumentos. Portanto, a radiografia periapical é fundamental na endodontia (FERREIRA, PAULA e GUIMARÃES, 2007).

Segundo SIQUEIRA JR. *et al.*, (2012), as lesões encontradas em perirradiculares são patologias infecciosas provocadas devido aos micro-organismos contaminando o sistema de canais radiculares, como está mostrando à figura 1.

Figura 1 - Lesão perirradicular, associada ao ápice radicular de dente com necrose e infecção pulpar.



Fonte: SIQUEIRA JR. *et al.*, (2012).

Com um número estimado em 400 espécies, diferentes bactérias têm sido encontradas nos canais radiculares infectados, usualmente em conjuntos de 10 a 30 tipo de espécies na primeira infecção, com maior número de prevalência possível de espécies anaeróbias exatas (SIQUEIRA JR. *et al.*, 2012).

A inflamação periapical representa uma resposta natural de defesa biológica, causada por diversos agentes etiológicos. O modelo da resposta inflamatória é semelhante em outras

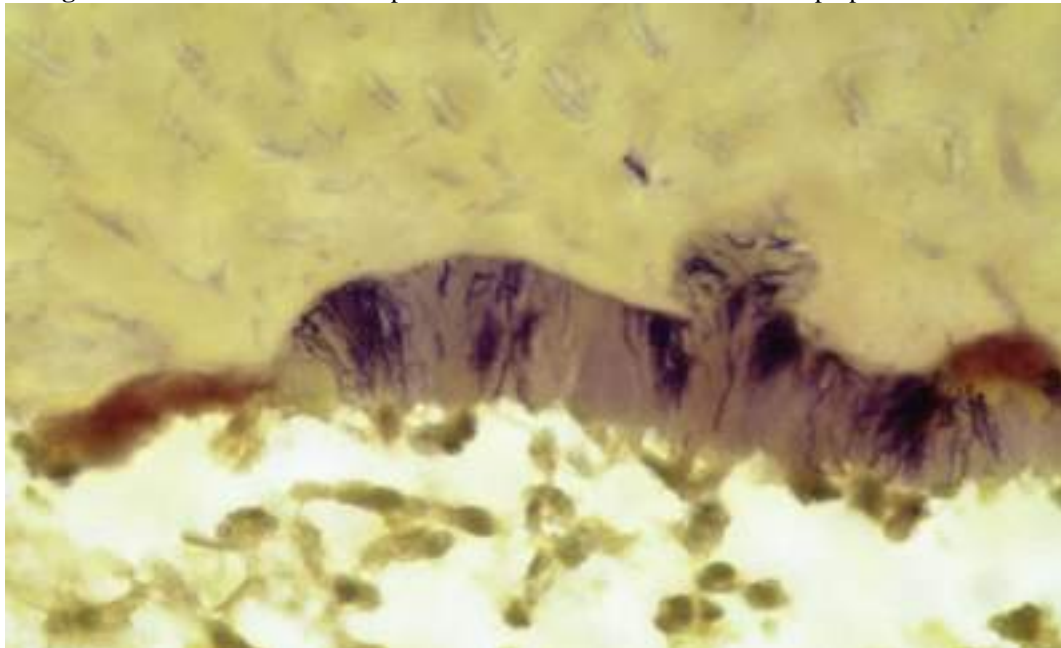
partes do organismo. A intensidade da inflamação e/ou infecção periapical pode sugerir o diagnóstico e a opção de tratamento (ESTRELA *et al.*, 2014).

A infecção extrarradicular, conhecida como biofilme, formada por uma massa constituída por microbianas, cultivadas e reunidos por polissacarídeos, forma uma placa bacteriana que são de diferentes espécies e que recobre toda a região periapical e abastece substrato para as bactérias presentes (ROCHA, MARTINS E CARVALHO, 2018). Portanto, as infecções endodônticas são causadas por biofilmes que são micro-organismos bacterianos intrarradiculares.

Durante o diagnóstico, é fundamental reconhecer as condições clínicas que podem ter levado à resposta tecidual, como cárie dentária, dor, inflamação, infecção primária, infecção secundária sintomática/assintomática, abscesso periapical com/sem fístula, cavidade aberta/fechada, história de lesão dentária traumática (ESTRELA *et al.*, 2014).

Segundo SIQUEIRA JR. *et al.*, (2012), na primeira infecção no canal, inúmeras células bacterianas são encontradas na suspensão dos fluidos que são liberados e que estão presentes na luz do canal principal, todavia, unidas as bactérias são constituídas no biofilme frequentemente visualizado e aderido nas paredes dentinárias no canal radicular, conforme é mostrado na figura 2:

Figura 2 - Biofilme invadindo a parede do canal radicular de dente com polpa necrosada.



Fonte: SIQUEIRA JR. *et al.*, (2012).

Na infecção, podem se colonizar os túbulos dentinários e nas ramificações presentes que se encontram na apicais, canais que são localizados nas laterais, istmos e túbulos

dentinários (SIQUEIRA JR. *et al.*, 2012).

Portanto, o diagnóstico mais frequente de dor pulpar tem sido associado à pulpíte sintomática e à pulpálgia hiper-reativa, enquanto a dor periapical mais frequente é a pulpíte sintomática de origem infecciosa. O diagnóstico endodôntico e os fatores locais associados às dores pulpar e periapical sugerem que o fator clínico importante na dor pulpar é a câmara pulpar fechada e a cárie, e na dor periapical é a câmara pulpar aberta (ESTRELA *et al.*, 2014).

Determinadas classes de bactérias foram separadas de alguns canais que tiveram resultados bem-sucedidos endodonticamente e foram relacionadas às demais bactérias que, por fim, não obtiveram os mesmos resultados, ao contrário, persistem na inflamação dos tecidos periapicais. Várias outras foram identificadas, sendo as principais: *Actinomyces israelii* e *p.propionicum*. Essas, portanto, são as principais causas de infecções secundárias extrarradiculares de um tratamento endodôntico. A acomodação desse tipo de bactérias encontrada no biofilme extrarradicular age como uma proteção contra os resultados de agentes microbianos e também aos dos mecanismos de defesa do hospedeiro (PEREIRA, 2022).

Como retorno dos testes de vitalidade negativa decorrente a pulpar, temos a descoloração progressiva da coroa, radiolucência periapical, interrupção da formação radicular ou retorno dos testes de percussão de forma vertical der positiva (ROCHA, MARTINS e CARVALHO, 2018). Porém, os critérios não são padronizados e podem trazer significados desiguais ao longo do momento pós-traumático, gerando insegurança quanto ao momento adequado para a intervenção endodôntica (BRUNO *et al.*, 2009).

Estabelecer um diagnóstico correto é essencial para o planejamento de procedimentos clínicos (ESTRELA *et al.*, 2014). Lesões traumáticas nas estruturas pulpares e periodontais produzem danos que podem prejudicar a estética e a colocação do sistema estomatognático, além de causar sérios problemas emocionais e psicológicos ao paciente (BRUNO *et al.*, 2009). Processos inflamatórios e imunológicos induzem a reabsorção óssea e levam à formação de fístula odontogênica, que pode ser intraoral ou extraoral, dependendo de qual tecido ósseo oferece menor resistência (LABARTA *et al.*, 2022).

O diagnóstico de doenças pulpares e periapicais envolve as seguintes alterações: pulpálgia hiper-reativa, pulpíte sintomática, pulpíte assintomática, necrose pulpar, periodontite apical sintomática de lesões traumáticas ou infecções sem fístula, abscesso periapical com fístula (ALVES SOUZA *et al.*, 2021). As fístulas cutâneas odontogênicas são trajetos sinuosos que provêm de um foco infeccioso de origem dentária e drenam para a face ou pescoço da pessoa que as sofre. A maioria dos casos de fístulas faciais ou cervicais que não cicatrizam após tratamento instituído são de origem dentária (LABARTA *et al.*, 2022).

Para expansão da lesão também deve-se obter e ser conhecida a quantidade de raízes de canais radiculares que existem naquele dente afetado, verificar a quantidade de/ou quais raízes estão afetadas e se aquela lesão está interligada a mais de uma raiz (LOFTHAG-HANSEN *et al.*, 2006). Sendo assim, os dentes que a causa devem ser identificados, pois a fístula pode aparecer longe de seu local de origem e mais de um dente pode estar envolvido e associado a ela (LABARTA *et al.*, 2022).

Os testes térmicos de vitalidade pulpar são as respostas ao calor e ao frio, já os testes elétricos não são totalmente confiáveis para detecção de necrose pulpar (BRUNO *et al.*, 2009).

Um prognóstico favorável depende do nível de experiência científica e das habilidades do endodontista, ou seja, de superar a complexa morfologia do canal, neutralizar a patogenicidade microbiana, independentemente do tipo e duração da infecção, e romper o biofilme bacteriano (ESTRELA *et al.*, 2014).

A primeira escolha é o tratamento endodôntico ou extração do dente afetado, conforme o caso. Quando a origem é um canal radicular contaminado, a fístula geralmente cicatriza espontaneamente após um tratamento endodôntico bem realizado, não necessitando de nenhum tratamento complementar, já que uma vez estabelecido o diagnóstico correto, o tratamento é simples e eficaz (LABARTA *et al.*, 2022).

A tomografia computadorizada é de extrema importância quando está relacionada ao uso de uma tecnologia que se chama “*endoguide*”, que trata-se de uma técnica que consiste em um elemento entre o escaneamento digital intra-oral, a tomografia de feixe cônico no tratamento endodôntico. Ela surgiu como uma evolução na compreensão de um diagnóstico proporcionando uma qualidade melhorada de alcançar uma melhora na manipulação de imagens 3D, havendo assim, facilidade de verificação de estruturas anatômicas de todas as formas. A tecnologia melhorada ajuda na localização de canais e identificação de lesões periapicais, um dos fatores mais difíceis de observar sendo as fraturas radiculares horizontais encontradas, as reabsorções radiculares, por fim, tornando fundamentais as vantagens da tomografia computadorizada no planejamento de cirurgias pararendodônticas (OLIVEIRA *et al.*, 2023).

As infecções endodônticas podem ser divididas de acordo com a instalação da infecção, podendo ser classificadas em infecções primárias, secundárias e persistentes (ROCHA, MARTINS E CARVALHO, 2018).

Por sua vez, as infecções secundárias são espécies que não são da competência da microbiota cavidade oral, como a *Pseudomonas aeruginosa* que é uma bactéria gram- negativa habitualmente encontrada na água, solos e outras fontes ambientais, a *Escherichia coli* vive

naturalmente no intestino humano. A *Stapylococcus aureus* é uma das bactéria mais perigosa de todas que repetidamente provoca infecções cutâneas que também podem acarretar pneumonia, infecções da válvula cardíaca e infecções ósseas, podendo ser resistentes aos tratamentos com alguns antibióticos e a *Enterococcus faecalis* é encontrada em ambientes de infecção urinária, que provocam diversas infecções, envolvendo a endocardite, prostatite, meningite, infecção intra-abdominal, celulite e infecção em feridas e bacteremia concomitante. Essas bactérias são encontradas em ambientes hospitalares e introduzidas no canal durante o tratamento endodôntico (ROCHA, MARTINS E CARVALHO, 2018).

Um das patologias inflamatórias considerada crônicas são bolsas cheios de fluido que se desenvolvem em torno de fins nervosas, podendo sustentar a presença de lesões na região periapical, evitando o reparo dessas lesões pós-tratamento endodôntico. O insucesso endodôntico que é uma infecção extrarradicular. É pouco aceitável de acontecer, devido aos tipos de sobrevivência de algumas bactérias que não vão conseguir sobreviver na região perirradicular (PEREIRA, 2022). As infecções persistentes ou inacessíveis são determinadas por microrganismos remanescentes decorrente de infecções primárias ou secundárias, que resistem aos procedimentos, medicações e desinfecção intracanalais (ROCHA, MARTINS e CARVALHO, 2018).

Portanto, o objetivo primordial de um tratamento de canais contaminados é abater o maior número de micro-organismos possível, de tal modo que os níveis sejam ajustados com a reparação perirradicular e manter estes níveis abomináveis com a obturação que é a etapa final dentro de do canal radicular (SIQUEIRA JR. *et al.*, 2012).

2.3 Microbiologia das infecções endodônticas iniciais, secundárias e persistentes

As infecções endodônticas podem ser temperadamente divididas de acordo com o tipo e a instalação da infecção, podendo ser classificadas em infecções primárias, secundárias e por fim, as persistentes (ROCHA, MARTINS e CARVALHO, 2018).

Tais infecções ocorrem devido ao processo de penetração de microorganismos infecciosos nos túbulos dentinários por meio de cáries, restaurações deficientes ou fraturas dentárias com exposição da polpa. Essas infecções são caracterizadas por uma microbiota polimicrobiana, com predominância de bactérias anaeróbias estritas. (SIQUEIRA JR e RÔÇAS, 2008).

Em torno de 9 dos 13 filos presentes na cavidade oral podem ser encontrados nos canais radiculares, como *Firmicutes*, *Bacteroidetes*, *Spirochaetes*, *Fusobacteria*, *Actinobacteria*,

Proteobacteria, *Synergistes*, TM7 e SR1. A composição microbiológica tende a variar com o grau da infecção endodôntica, permitindo a presença de diferentes microrganismos em quantidades que são variáveis nas patologias endodônticas (quadro 1) (SIQUEIRA JR. *et al.*, 2012).

Quadro 1 - Microrganismos mais frequentes nas infecções endodônticas

Infecção Primária	Infecção Secundária	Infecção Persistente
<i>Fusobacterium</i>	<i>Enterococcus klebsiella</i>	<i>Actinomyces</i>
<i>Streptococcus prevotella</i>	<i>Enterobacter</i>	<i>Enterococcus</i>
<i>Eubacterium</i>	<i>Pseudomonas</i>	<i>Eubacterium</i>
<i>Actinomyces</i>	<i>Acinetobacter</i>	<i>Propionibacterium</i>
<i>Campylobacter</i>	<i>Escherichia fungos</i>	<i>Fungos</i>
<i>Propionibacterium</i>		
<i>Porphyromonas</i>		
<i>Peptostreptococcus</i>		

Fonte: SIQUEIRA JR. *et al.*, 2012.

Foram encontrados estudos que empregam métodos de cultura para bactérias anaeróbias ou que possuem procedimento avançado de biologia molecular e foi revelado que os mantimentos de bactérias anaeróbias estritas mais encontradas em infecções primárias são *treponema*, *Tannerella*, *Fusobacterium*, *Dialister*, *Prevotella*, *Porphyromonas*, *Pravimonas*, *Peptostreptococcus*, *Pseudoramibacter*, *Eubacterium* e *Actinomyces* (SIQUEIRA JR. *et al.*, 2012).

As infecções primárias ocorrem devido à presença de microrganismos nos tecidos pulpares necrosados. Elas se desenvolvem em casos de necrose pulpar, com ou sem rarefação periapical. Bactérias anaeróbias facultativas, como *Streptococcus*, *Staphylococcus*, *Lactobacillus* e microrganismos filamentosos, invadem o conduto radicular e causam a patologia. Essas bactérias têm alta capacidade de reprodução e, em aproximadamente 3 meses, podem proliferar a tal ponto que preencham todo o canal radicular com um número vasto de células bacterianas (SIQUEIRA JR. e RÔÇAS, 2008).

Os microrganismos anaeróbios estritos são considerados invasores secundários, pois cerca de sete dias após o início da infecção, aproximadamente 50% da microbiota é composta

por esses anaeróbios obrigatórios. Após três meses, essa proporção sobe para 85%, e pode atingir até 90% em seis meses. Por isso, as infecções primárias frequentemente são comunidades mistas, com cerca de 10 a 20 espécies diferentes e uma contagem bacteriana que varia de 1.000 a 10.000 células por canal (SIQUEIRA JR *et al.*, 2012).

As infecções endodônticas primárias são assinaladas por apresentarem uma infecção polimicrobiana que é um conjunto de existência de múltiplas espécies microbianas, havendo predominância de bactérias anaeróbias gram-negativas. Esse tipo de espécie de infecção inicial é evidenciado em dentes que não foram de nenhuma forma sujeitos a tratamento endodôntico, aparecendo necroses pulpares (ROCHA, MARTINS e CARVALHO, 2018).

Em relação à infecção secundária, ela se origina após a intervenção profissional e caracteriza-se por apresentar uma microbiota formada por microrganismos que não estavam presentes ao início do tratamento. (LACERDA *et al.*, 2016).

Os patógenos causadores das infecções secundárias provavelmente entraram no canal durante o tratamento, entre as consultas ou após a obturação, devido a falhas na técnica asséptica, como cárie residual, uso inadequado do isolamento absoluto, instrumentos contaminados, ou fraturas e perda do material restaurador. Caso esses patógenos consigam se adaptar e proliferar, infecção secundária será instaurada (MOHAMMADI *et al.*, 2017).

As infecções persistentes são aquelas que determinam o insucesso da terapia endodôntica, devido a sua persistência no interior dos canais radiculares, apesar dos procedimentos de desinfecção e das mudanças drásticas no microambiente, como o uso de medicações intracanaís, substâncias irrigadoras e a ação de instrumentos mecânicos. Sua etiologia está associada tanto aos microrganismos da infecção primária quanto aos da infecção secundária. (LACERDA *et al.*, 2016).

A microbiota associada à infecção persistente geralmente é constituída por uma única espécie ou um número reduzido de espécies, em comparação com a infecção primária. Essa microbiota costuma ser dominada por bactérias anaeróbias gram-positivas ou gram-negativas. Nesta infecção, podemos encontrar bactérias gram-positivas facultativas, dando enfoque a *Enterococcus faecalis*, como também há chances consideravelmente altas de encontrarmos fungos nessas infecções refratárias (TAVARES *et al.*, 2011).

Em casos nos quais a infecção venha a persistir mesmo após a finalização do tratamento, se faz necessário o retratamento do elemento. Isso ocorre devido a falhas na desinfecção, instrumentação, irrigação, ou obturação do canal radicular, visto que são etapas importantes do tratamento endodôntico (MOHAMMADI *et al.*, 2017).

2.3.1 Infecções persistentes no processo endodôntico

A resistência microbiana ocorre devido a diversos fatores que estão associados ao tratamento endodôntico. Podendo eles estar ligados à alta capacidade de aderir à parede do canal radicular e, por meio do processo de multiplicação, aumentar sua densidade, organizando-se na forma de biofilme, o que as torna mais resistentes aos tratamentos. Quando a infecção persistente ocorre em ramificações, istmos e outras irregularidades, tanto quanto a penetração bacteriana nos túbulos dentinários, ela compromete ou impede a ação dos instrumentos endodônticos e a efetividade antimicrobiana das soluções irrigadoras utilizadas, por isso, normalmente, nesses casos necessitamos de instrumentos que aprimorem a ação dessas soluções químicas de forma que as mesmas adentrem com mais facilidade em áreas onde a ação dos instrumentos mecânicos são dificultadas (SIQUEIRA JR e RÔÇAS, 2022).

Há uma relação entre o insucesso endodôntico e a presença de infecção bacteriana nos canais radiculares, assim como a ocorrência de rarefação perirradicular. Fatores como tamanho do canal, lima apical principal, extensão da obturação apical, presença de vazios, anatomia complexa, presença de bactérias como *E. faecalis* e *C. albicans*, e a densidade da obturação foram identificadas como influências significativas no insucesso endodôntico. Além disso, outros fatores contribuintes incluem infiltração através do restaurador de material, complexidade anatômica do dente, sobreobturaç o, problemas iatrogênicos, cálculo apical, fissuras ou trincas (WERLANG *et al.*, 2016).

As principais causas de falhas no tratamento endodôntico estão relacionadas a fatores bacterianos. A bactéria *E. faecalis* é a mais persistente, devido aos seus fatores de virulência, capacidade de sobreviver com poucos nutrientes, adaptação às mudanças no ambiente, resistência aos medicamentos antimicrobianos usados na endodontia e resistência a ambientes altamente alcalinos, através do mecanismo da bomba de prótons. Logo, ela vem sendo a bactéria mais responsável por muitos dos insucessos endodônticos (DI SANTI *et al.*, 2015).

2.4 Etapas do tratamento endodôntico convencional

O tratamento endodôntico fundamenta-se em dois pilares principais: a complexidade anatômica do sistema de canais radiculares, caracterizada por suas diversas ramificações laterais e apicais, e a presença de microrganismos, suas toxinas e outros fatores etiológicos que contribuem para os processos patológicos (FERREIRA, PAULA e GUIMARÃES, 2007).

É notável que as doenças infecciosas, como as lesões perirradiculares, são tratadas pela eliminação dos microrganismos responsáveis pela infecção presentes na área afetada (SIQUEIRA JR *et al.*, 2012).

As microbiotas relacionadas à infecção persistente são habitualmente desenvolvidas por uma numeração menor ou por uma única espécie de bactéria. Assim, deve-se insistir no argumento que se implanta o tratamento de dentes com polpa necrosada, ou seja, além da importância de se cuidar de não introduzir novos microorganismos no interior dos canais radiculares, deve-se eliminar a infecção através de agentes irrigantes, medicações intracanaís endodôntica, para que o tratamento seja um sucesso ao ponto de ausência de lesão periapical (ROCHA, MARTINS e CARVALHO, 2018). Sendo primordial para o profissional a prevenção de novos patógenos intracanaís ou tratar a infecção de origem endodôntica (SIQUEIRA JR *et al.*, 2012).

Os padrões atuais no tratamento de canais radiculares baseiam-se na desinfecção e modelagem do canal radicular antes da obturação sendo que a quantidade de alargamento apical a ser alcançada durante a modelagem do canal deve ser baseada na estimativa do diâmetro apical inicial e em três tamanhos de limas maiores (PECORA *et al.*, 2005).

O tratamento mecânico possibilita a profilaxia e o preparo do canal principal, enquanto a limpeza química, realizada por soluções irrigadoras e medicamentosas, alcança áreas não atingidas pela instrumentação, como as várias ramificações do canal principal. (FERREIRA, PAULA e GUIMARÃES, 2007). Ainda assim, a modelagem ideal do canal radicular é difícil de praticar com instrumentos tradicionais (BUCHANAN, 2000).

A detecção da constrição apical e a determinação da primeira lima que se liga no Comprimento de Trabalho – (CT) são baseadas no sentido tátil do clínico. Esta premissa baseia-se na falsa crença de que o canal radicular é mais estreito na porção apical e que a lima passaria sem interferência até este ponto estreito (PECORA *et al.*, 2005).

A instrumentação mecânica adequada deve aplainar uniformemente todo o perímetro do canal radicular, removendo assim completamente as camadas internas de dentina altamente contaminadas. Isto, por sua vez, também garantirá a remoção do máximo possível de tecido mole e biofilme bacteriano remanescente, que podem aderir e cobrir as vastas áreas da superfície interna do canal e podem predispor ou causar e perpetuar doenças (DE-DEUS *et al.*, 2011).

O alargamento do canal tem como objetivo permitir espaço suficiente para atuar como reservatório de irrigação, remover a camada superficial de dentina infectada e produzir um formato que facilite o selamento (PECORA *et al.*, 2005), portanto, a modelagem dos canais radiculares tem sido o aspecto mais perigoso, difícil e demorado do tratamento endodôntico convencional (BUCHANAN, 2000).

As limitações das tecnologias atuais devem levar à busca por técnicas de preparo mais

eficientes, que possam melhorar o desbridamento do espaço do canal radicular (DE-DEUS *et al.*, 2011).

Os objetivos da instrumentação endodôntica incluem o desbridamento concluído e a desinfecção do sistema de canais radiculares, além de criar um formato adequado para a obturação completa. Isto deve ser conseguido sem danos iatrogênicos ou sem comprometer a integridade estrutural da raiz (ALBRECHT, BAUMGARTNER, MARSHALL, 2004).

O tratamento endodôntico convencional surgiu como opção de tratamento para casos que antes eram condenados à exodontia do elemento acometido pela infecção e sintomatologia dolorosa. Em algumas situações, contudo, o tratamento endodôntico isolado não garante a cura completa dos tecidos periapicais, sendo possível observar a persistência de uma imagem radiolúcida no ápice dos dentes comprometidos. Nesses casos, é indicado o retratamento dos canais radiculares (FEHLBERG e BITTENCOURT. 2019).

2.5 Cirurgias parentodônticas

A cirurgia parentodôntica é uma abordagem cirúrgica utilizada para alcançar e eliminar microrganismos que persistem após o tratamento endodôntico convencional. Esses microrganismos podem estar localizados em áreas de difícil acesso, como túbulos dentinários, imperfeições anatômicas e outras regiões inalcançáveis pelos métodos tradicionais de tratamento. O objetivo da cirurgia é remover essas infecções remanescentes, garantindo a saúde dos tecidos periapicais (PAVELSKI *et al.*, 2016).

A cirurgia se torna uma escolha quando o retratamento convencional é ineficaz ou não foi possível ser realizado. Portanto, se torna uma alternativa para evitar extrações dentárias, sendo uma opção de tratamento quando o procedimento endodôntico conservador falhar (SILVA *et al.*, 2023).

Quando o retratamento endodôntico isolado não resulta na regressão de cistos e granulomas, ou os sinais clínicos de insucesso persistem, a intervenção cirúrgica se faz necessária para preservar a forma e a função do elemento (FEHLBERG e BITTENCOURT. 2019).

A cirurgia parentodôntica é indicada em casos de persistência de inflamação periapical crônica, principalmente quando há grandes áreas radiolúcidas apicais e o acesso coronário ao ápice radicular é incapacitado. Isso pode ocorrer devido a um selamento retrógrado inadequado, presença de pinos radiculares que não podem ser removidos, perfurações, fraturas ou calcificações pulpares no terço apical da raiz (MARQUES, 2021).

Este procedimento se baseia em dois objetivos principais, sendo o primeiro, remover o fator etiológico e o segundo, prevenir a recontaminação dos tecidos periodontais após a eliminação do fator etiológico. Sendo que, a eficácia da cirurgia se torna maior quando é realizado o retratamento do canal radicular. Logo, a cirurgia paraendodôntica é considerada uma terapia coadjuvante aos tratamentos endodônticos via canal, de modo que aumenta o índice de sucesso e permite a manutenção dos dentes (NOGA, 2013).

De acordo com os estudos, pode se concluir que a microcirurgia endodôntica e o tratamento endodôntico não cirúrgico apresentam taxas de sucesso globais de 92% e 80%, também relataram uma taxa de sucesso de 92,4% na cirurgia endodôntica. Com base na avaliação de 120 dentes após 36 meses da cirurgia, apenas 5 dentes (4,1%) foram considerados como insucesso (KANG *et al.*, 2015).

Deve-se ressaltar que a realização da cirurgia perirradicular não é recomendada para pacientes com doenças cardíacas, hepáticas, renais, alergias, alterações sanguíneas, pacientes sob terapia anticoagulantes, aqueles que sofreram infartos recentes, pacientes que há pouco tempo se submeteram a radioterapia nos maxilares ou problemas psicológicos. Além disso, é fundamental avaliar cuidadosamente o dente, considerando fatores como dificuldades de acesso, comprimento radicular e perda óssea (DA SILVA e OLIVEIRA, 2017).

Entre as modalidades terapêuticas mais comuns na cirurgia paraendodôntica destacam-se a apicectomia e a obturação retrógrada com MTA. Essas são indicadas quando tratamentos endodônticos convencionais não são suficientes para a resolução do quadro clínico, e buscam preservar a função e a estrutura do dente comprometido, evitando a extração do elemento (GRACIANO *et al.*, 2021).

Quadro 2 - Modalidades terapêuticas mais comuns na cirurgia paraendodôntica

Modalidades cirúrgicas	Conceitos	Indicação	Contra indicação
Apicectomia	Remoção cirúrgica da porção apical de um dente. O corte apical em 90° com três mm de terço apical ou o mínimo corte possível.	Lesões periapicais persistentes perfurações, instrumentos fraturados, remoção de deltas apicais, presença de reabsorção externa, inacessibilidade ao desvio de instrumentação, conveniência cirúrgica	Inacessibilidade cirúrgica, raiz curta, perda óssea acentuada, canal deficientemente obturado.
Cirurgia com obturação	É o procedimento pelo	Canal difícil de secar,	Inacessibilidade cirúrgica,

simultânea	qual o canal é obturado durante o ato cirúrgico.	Ápice arrombado, Material extravasado, Rizogênese incompleta, Canais inacessíveis, Próteses com pino, Perfurações, Instrumentos fraturados, Dens in dente.	raiz curta, perda óssea acentuada, inacessibilidade ao canal
Obturação retrógrada	Consiste no corte da raiz em bixel, preparo de uma cavidade na luz do canal e sua obturação	Canais inacessíveis por calcificação, curvatura, degrau em dentes que apresentem lesão apical. dentes com prótese a pino, perfurações, instrumentos fraturados, dens in dente.	Inacessibilidade cirúrgica, raiz curta, perda óssea acentuada, raiz muito fina, conformações anatômicas apicais complexas, curvaturas radiculares acentuadas para palatino
Retroinstrumentação com retrobturação	É a instrumentação com retrobturação do canal com guta-percha por meio de acesso apical.	Dentes portadores de prótese suportada por pino, instrumentos fraturados na região apical.	Inacessibilidade cirúrgica, raiz curta, perda óssea acentuada, canais atresiaados

Fonte: ADAPTADO DE PINTO *et al.*, 2011.

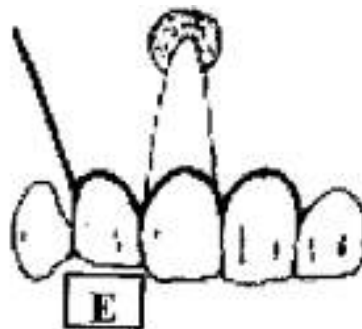
Sempre que viável, a cirurgia parendodôntica deve ser realizada em conjunto com o retratamento endodôntico, a fim de aumentar-se as chances de sucesso do procedimento e promover a preservação do dente na cavidade bucal. Visto que essa abordagem integrada é fundamental para melhorar os resultados, pois o tratamento endodôntico promove a descontaminação interna do canal radicular e a cirurgia atua diretamente nas lesões periapicais (SOUSA *et al.*, 2018).

As diferentes fases da cirurgia parendodôntica utilizadas no tratamento de lesões apicais persistentes ou recorrentes incluem a apicectomia, a obturação retrógrada, o enxerto ósseo e a elevação do seio maxilar. A apicectomia envolve a remoção da extremidade da raiz afetada, com o objetivo de eliminar áreas de infecção e promover a cicatrização dos tecidos periapicais. A obturação retrógrada consiste na aplicação de um material obturador, como o MTA (Agregado Trióxido Mineral) na extremidade da raiz, selando o canal radicular e evitando a entrada de bactérias, garantindo, assim, o sucesso do tratamento. Em casos de perda óssea significativa, realiza-se uma cirurgia de enxerto ósseo, na qual são utilizados materiais como

osso autógeno, osso alógeno, fibrina rica em placas ou materiais sintéticos, com o propósito de regenerar o osso na área periapical afetada. Quando uma lesão periapical compromete os dentes posteriores da maxila e está próxima ao seio maxilar, é indicada a elevação do seio maxilar, que consiste na criação de uma abertura na parede do seio maxilar para acesso e tratamento adequado da lesão (DANTAS *et al.*, 2014).

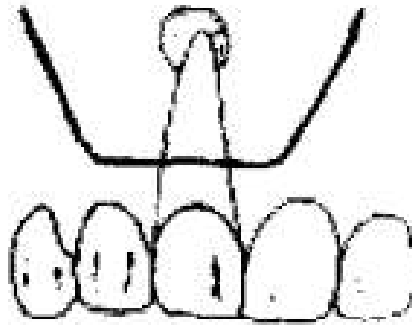
A escolha do tipo de retalho depende do acesso cirúrgico necessário, do tamanho da gengiva marginal e do nível de inserção. O retalho triangular (figura 3), feito com lâmina 15C, é o mais utilizado e inicia-se no sulco gengival, contornando os dentes e as papilas, com uma incisão relaxante vertical na distal do dente adjacente ao operado. Esse varejo permite bom acesso e é relativamente simples de executar. Os retalhos retangulares (figura 4) são semelhantes aos triangulares, mas com duas incisões relaxantes verticais nas extremidades dos dentes adjacentes, o que proporciona um melhor acesso cirúrgico e reduz a tensão na base dos retalhos, favorecendo a cicatrização. O recorte na base da papila (figura 5) é projetado para preservar a papila interproximal, sendo a incisão horizontal feita no sulco gengival, passando pela base da papila sem circundá-la, com incisões verticais relaxantes nas extremidades dos dentes adjacentes e adjacentes, passando pela base da papila. O retalho submarginal, também conhecido como retalho de Oschsenbein-Luebke. (figura 6) é indicado para cirurgias na região anterior da maxila, onde a estética é uma prioridade. A incisão horizontal é feita na gengiva inserida, de 3 a 5 mm da gengiva marginal, visando seu contorno, com incisões relaxantes verticais nas extremidades, o que preserva a gengiva marginal e melhora o resultado estético. Já os retalhos trapezoidais de Wassmund (figura 7), são formados por duas incisões verticais que se encontram com uma incisão submarginal horizontal (HADDAD FILHO, 2015), (PINTO *et al.*, 2011).

Figura 3 - Retalho angulado



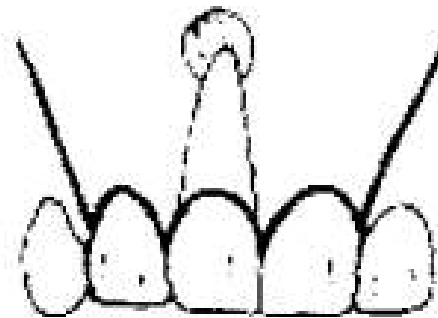
Fonte: LEONARDO e LEAL; 1991.

Figura 4 - Retalho retangular



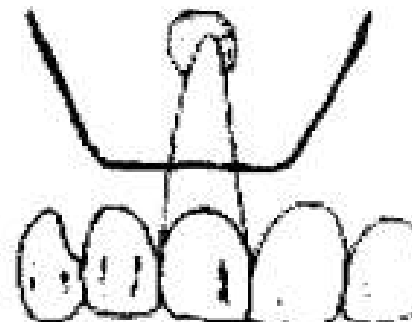
Fonte: LEONARDO e LEAL; 1991.

Figura 5 - Retalho Neumann



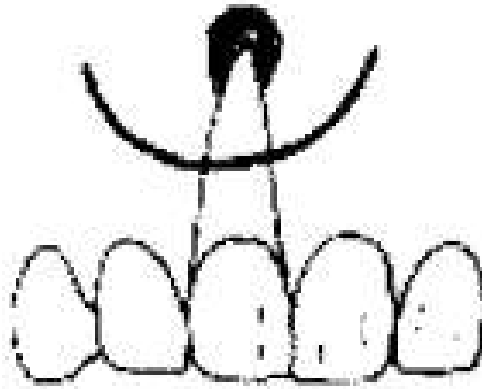
Fonte: LEONARDO e LEAL; 1991.

Figura 6 - Retalho de Oschenbein-Luebke



Fonte: LEONARDO e LEAL; 1991.

Figura 7 - Retalhos trapezoidais de Wassmund



Fonte: LEONARDO e LEAL; 1991.

Essas modalidades cirúrgicas têm suas particularidades e são selecionadas de acordo com a necessidade e as características de cada caso clínico, sempre mudando a resolução do problema e a preservação da função do dente afetado (LIEBLICH, 2020).

2.5.1 Apicectomia

A apicectomia é um procedimento cirúrgico que envolve a remoção da porção apical de um dente, ou seja, a extremidade da raiz. Essa técnica permite o acesso direto à área infectada ou danificada na região do ápice radicular, possibilitando a limpeza adequada da área e a eliminação de focos de infecção (DA SILVA e OLIVEIRA, 2016).

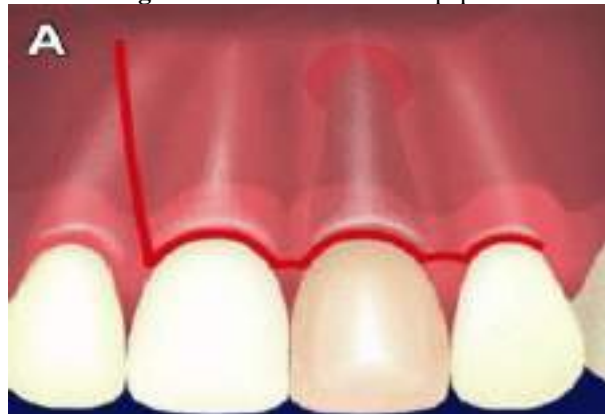A apicectomia com obturação retrógrada consiste na remoção da região apical do dente, seguida da obturação do canal radicular através do acesso pelo ápice, ao invés do acesso tradicional pela câmara pulpar, como é realizado no tratamento endodôntico convencional. Esse procedimento permite tratar áreas infectadas ou danificadas na raiz do dente que não podem ser alcançadas por métodos convencionais, garantindo uma proteção eficaz e promovendo a cura do dente (TRAVASSOS *et al.*, 2020).

Para acessar a região periapical, realiza-se uma incisão semilunar, que oferece um acesso rápido, limita a cirurgia a apenas uma ressecção radicular e selamento periapical. Essa abordagem é amplamente utilizada, mas a incisão, feita na gengiva não inserida e pela face vestibular, envolve um tecido em constante função oral. Isso pode resultar em uma cura mais lenta e causar maior desconforto ao paciente. No entanto, a incisão sulcular, com uma ou duas liberações verticais, é feita na gengiva inserida e oferece uma cicatrização mais rápida, com menos dor e cicatrizes, além de permitir uma visão completa da superfície radicular. Isso

garante precisão ao localizar o ápice e tratar uma raiz fraturada, se identificada. No entanto, há preocupação com o defeito estético, pois pode ocorrer retração ou perda da papila interdental. Para evitar esse problema, uma incisão na base da papila (figura 8) preserva o triângulo interdental, minimizando a recessão gengival (LIEBLICH, 2020).

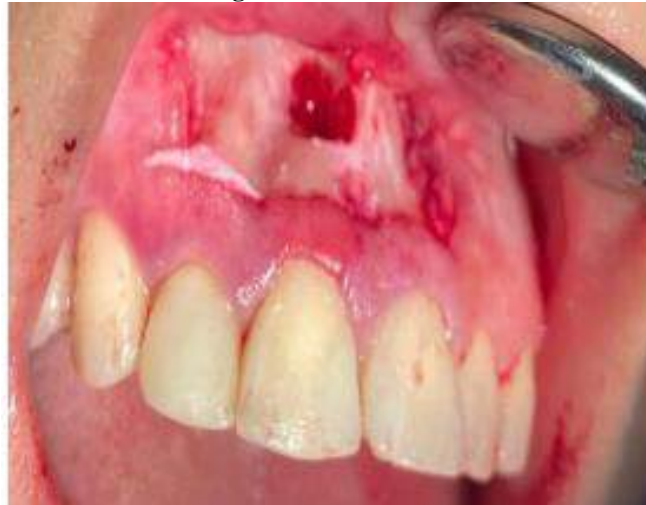A escolha da técnica de incisão deve ser avaliada com base em vários fatores. O tamanho e a extensão da lesão são aspectos determinantes, pois influenciam o acesso necessário para a remoção do tecido patológico. A condição dos tecidos periodontais também é importante; a presença de bolsas periodontais ou outros comprometimentos pode indicar a necessidade de uma abordagem menos invasiva para preservar a integridade dos tecidos saudáveis. Ademais, o fator estético é de grande relevância, especialmente em áreas visíveis, como a região anterior onde a preservação da papila gengival e da gengiva inserida é necessária. Incisões cuidadosas ajudam a minimizar cicatrizes visíveis e retrações gengivais, promovendo uma melhor cicatrização e um resultado final mais estético. Por isso, o planejamento da incisão deve ser adaptado a cada caso específico, considerando tanto as necessidades clínicas quanto os resultados (MADDALONE e GAGLIANI, 2019).

Figura 8 - Incisão na base da papilar



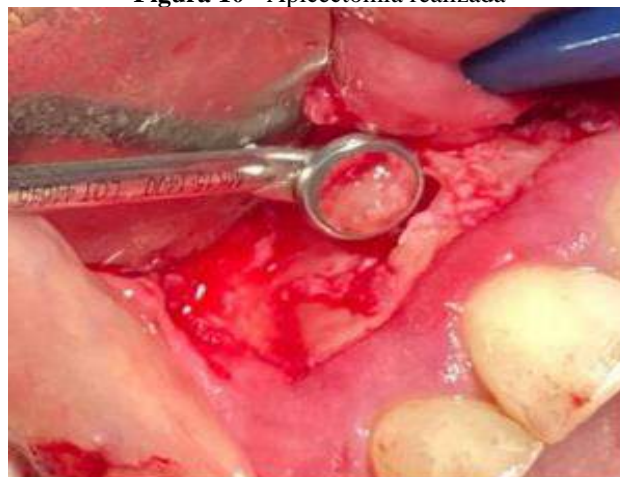Fonte: LIEBLICH, 2020.

Quando há uma lesão periapical, ocorre a destruição da cortical óssea na região apical, facilitando sua localização e determinando se a necessidade de realizar uma osteotomia para o ápice e o tecido de granulação, que é uma resposta inflamatória da lesão abrir uma janela cirúrgica e acessar. Osteotomias, quando necessárias, devem ser pequenas, com menos de 10 mm, o que favorece altas taxas de sucesso e cicatrização rápida (figura 9) (KANAGASINGAM, 2020).

Figura 9 - Osteotomia

Fonte: KANAGASINGAM, 2020.

Após a remoção do segmento apical (figura 10), realiza-se uma retrobturação, que consiste no selamento do canal radicular pela extremidade apical utilizando materiais específicos, como o MTA (Agregado Trióxido Mineral) cimento biocompatível, devido à liberação de íons hidroxila e formação de hidróxido de cálcio durante o processo de hidratação. Esse procedimento é fundamental para garantir um vedamento do canal e evitar futuras infiltrações, já que oferece correto preenchimento e vedação marginal, que impede o influxo de bactérias aos tecidos periapicais, promovendo a regeneração do tecido (OLIVEIRA, *et al.*, 2017).

Figura 10 - Apicectomia realizada

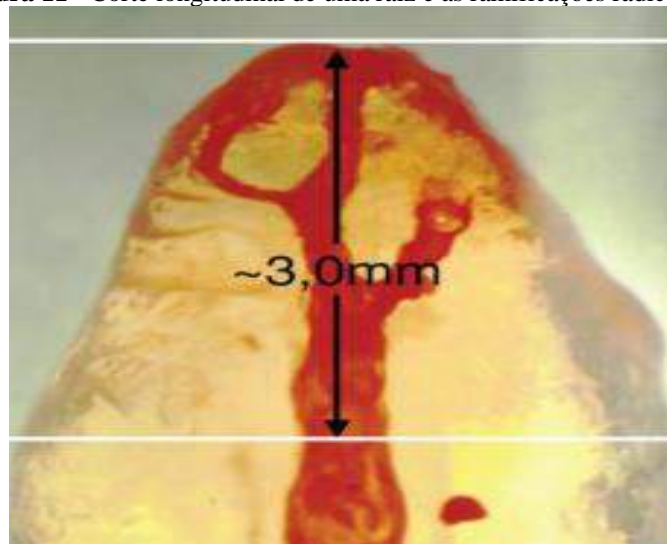
Fonte: KANAGASINGAM, 2020.

Durante a ressecção radicular, a exposição adequada da região apical é fundamental. Retirando-se entre 2 e 3 mm da ponta da raiz para remover canais acessórios, como os deltas apicais, que frequentemente abrigam bactérias. O corte é feito em um ângulo de 90°,

perpendicular ao eixo do dente, favorecendo o selamento e a remoção eficaz dos canais, além de distribuir as forças mastigatórias ao longo do eixo do dente. A densidade da obturação endodôntica tende a diminuir à medida que nos afastamos da porção coronal. Após a ressecção, é feita uma curetagem completa da região periapical, levando em consideração estruturas anatômicas importantes, como o seio maxilar ou o nervo alveolar inferior. A preparação do ápice, feita com dispositivos ultrassônicos ou brocas de alta rotação, é essencial para criar um espaço adequado e remover possíveis defeitos que possam causar recidiva de infecção ou lesão (LIEBLICH, 2020), (BAIA *et al.*, 2019).

Na figura 11, podemos visualizar um corte longitudinal de uma raiz demonstrando canal único e canais acessórios apicais após injeção de corante. Observamos que com um corte de 3 mm é possível eliminar todas as ramificações.

Figura 11 - Corte longitudinal de uma raiz e as ramificações radiculares



Fonte: BERMAN, HARGREAVES E ROTSTEIN, 2011.

Na técnica convencional, o corte da raiz é feito com uma broca troncocônica, posicionada de forma perpendicular ao eixo radicular, removendo-se o mínimo possível de material. O corte é feito de distal para mesial, utilizando movimentos de inserção e remoção. Durante o processo, a broca deve ser constantemente irrigada com soro fisiológico para evitar o aquecimento excessivo, que pode prejudicar os tecidos circundantes e causar lesões ou necrose na dentina e no cimento. Após o uso da broca, utiliza-se uma lima apical do tipo Bramante para alisar e nivelar a superfície cortada, para deixá-la o mais próximo possível da estrutura natural do dente. Em seguida, realiza-se uma condensação da Guta-Percha presente no canal radicular, deixando-a a aproximadamente 1 mm da extremidade da seção, garantindo

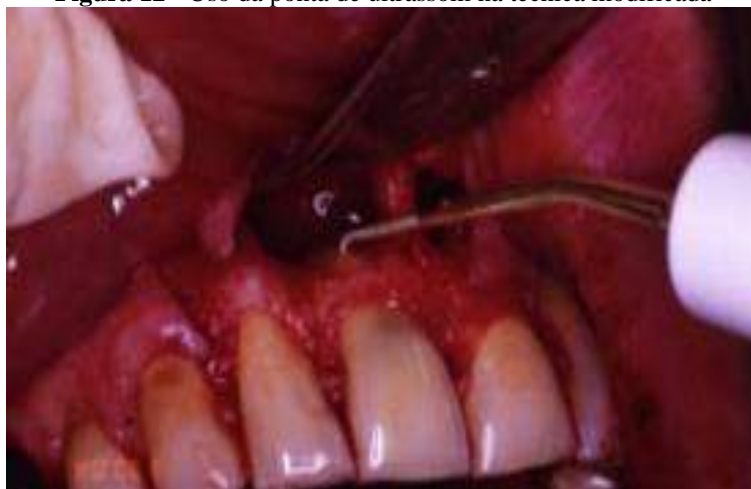um selamento adequado e evitando futuras infiltrações (BERGER *et al.*, 2018).

Por muito tempo, a seção apical foi realizada em ângulos de 30° a 40°. No entanto, com a introdução do microscópio cirúrgico e o uso do ultrassom na endodontia, o ângulo de corte passou a ser de 90°. Visto que os benefícios do corte apical em 90°, juntamente com o uso do ultrassom com pontas anguladas, são destacados por diversos autores. Eles mencionam que essa técnica permite a preparação de uma cavidade retrógrada com 3 mm de profundidade em todas as paredes. Esse método reduz significativamente as micro infiltrações, devido à remoção da extremidade apical, além de minimizar a exposição dos túbulos dentinários (LOPES e SIQUEIRA JR., 2015), (PINTO *ET al.*, 2011).

Autores relatam que, ao realizar a amputação da raiz de forma convencional, utilizando brocas em alta ou baixa rotação, a profundidade máxima alcançada é de 2 mm. Em contrapartida, quando o procedimento é realizado com o uso de ultrassom, a profundidade varia entre 3,0 mm e 3,5 mm. Sendo que quanto maior for a profundidade da cavidade retrógrada, menores são as chances de infiltração bacteriana nos tecidos adjacentes, o que favorece o reparo tecidual (BERMAN, HARGREAVES e ROTSTEIN, 2011).

As vantagens do uso das pontas de ultrassom (figura 12) na técnica modificada são diversas, uma delas é que essas pontas podem ser utilizadas em situações com dificuldades anatômicas, permitindo que sejam adaptadas de forma paralelamente ao longo eixo do canal radicular. Isso reduz o desgaste da estrutura dentinária, preservando mais tecido saudável. Além disso, o uso das pontas ultrassônicas tem sido associado a um elevado índice de sucesso nos tratamentos cirúrgicos atuais, tornando a técnica mais eficaz e precisa (SETZER *et al.*, 2010).

Figura 12 - Uso da ponta de ultrassom na técnica modificada



Fonte: LIEBLICH, 2015.

2.5.2 Retrobturação

A retrobturação, geralmente associada com a apicectomia, tem sua indicação por vários motivos. Dentre eles, temos as lesões periapicais persistentes, perfurações feitas no elemento dentário, fraturas de instrumental dentro do canal, insucesso no tratamento endodôntico, ou por não haver a possibilidade de fazer o acesso tradicional para o procedimento. Entende-se que a retrobturação é o procedimento no qual é feito o preparo da cavidade na parte final do remanescente radicular, obturado com o material adequado, obtendo-se, assim, uma capacidade de selamento a longo prazo e com biocompatibilidade que não interfere no reparo da região operada (SILVA *et al.*, 2019).

Um material ideal para ser utilizado na obturação retrógrada deve apresentar características essenciais, como biocompatibilidade, boa adaptação às paredes dentinárias do canal radicular preparado, capacidade de adesão, radiopacidade, estabilidade dimensional, além de ser de fácil manipulação e inserção, entre outras propriedades importantes. para o sucesso do procedimento (BRAITT *et al.*, 2015).

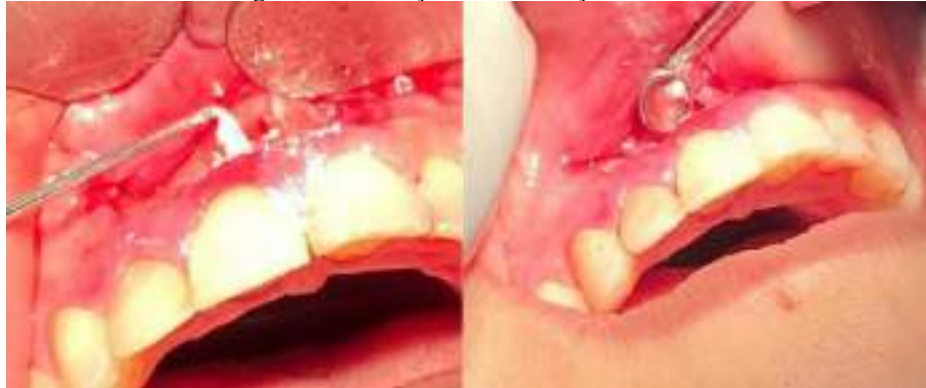Ao longo dos anos, diversos materiais, como amálgama, ionômero de vidro, hidróxido de cálcio, óxido de zinco e eugenol, cimento Super EBA® e Trióxido Mineral Agregado (MTA), têm sido utilizados, e continuam sendo, para o selamento apical em obturações retrógradas (BAEK, PLENK JR. e KIM, 2005).

A biocompatibilidade do MTA é atribuída à liberação de íons hidroxila, que no processo de hidratação, formam partículas de hidróxido de cálcio. É o cimento retrobturador com maior eficácia de colocação em comparação com o amálgama de prata, independentemente do instrumento ou método de preparação utilizado. Além disso, o MTA oferece outros benefícios, como melhor biocompatibilidade e maior radiopacidade que o IRM® ou Super EBA®. Logo, o MTA pode ser facilmente identificado em radiografias, sendo o composto óxido de bismuto responsável por essa radiopacidade. Ao comparar a amálgama de prata e CIV, o MTA mostrou-se ser mais eficaz no processo de recuperação tecidual, na redução da inflamação periapical e na indução à regeneração dos tecidos duros. Isso se deve à sua excelente capacidade de selamento, biocompatibilidade e pH alcalino, que favorecem a cicatrização e o reparo dos tecidos adjacentes (SOUSA *et al.*, 2015), (POST *et al.*, 2010).

A quantidade de material utilizado deve ser suficiente para preencher completamente a cavidade radicular. Após a inserção, o material é condensado e é feito o brunimento utilizando micro-brunidores. O acabamento consiste na remoção do excesso de material. No caso do uso

de MTA (figura 13), é importante evitar a irrigação vigorosa na superfície radicular para não remover o material. Após a retrobturação, uma radiografia deve ser realizada para avaliar o resultado do procedimento e verificar a limpeza da cavidade óssea, finalizando com a sutura da área operada (PRADO E ROCHA, 2017).

Figura 13 - Inserção e condensação do MTA



Fonte: PRADO E ROCHA, 2017.

3. CONSIDERAÇÕES FINAIS

Com base nos fatos apresentados ao longo desta revisão de literatura, conclui-se que as infecções persistentes pós tratamento endodôntico são um desafio importante na busca pela manutenção da saúde bucal e pela longevidade dos dentes tratados endodonticamente. Com isso, a cirurgia paraendodôntica é uma alternativa eficaz para a preservação dos dentes quando todas as opções do tratamento endodôntico convencional já foram esgotadas. Quando devidamente avaliadas, indicadas e realizadas com precisão, as diversas modalidades de cirurgia periapical apresentam alta previsibilidade e uma taxa elevada de sucesso.

REFERÊNCIAS

ALBRECHT, Lynn J.; BAUMGARTNER, J. Craig.; MARSHALL, J. Gordon. Evaluation Of Apical Debris Removal Using Various Sizes And Tapers Of Profile GT Files. **J Endod.** 2004 Jun;30(6):425-8. DOI: 10.1097/00004770-200406000-00012. PMID: 15167472. Disponível em: <https://pubmed.ncbi.nlm.nih.gov/15167472/>. Acesso em: 04 out. 2023.

ALVES SOUZA, Lorena; ROSA, Andrei; BONFIM, Lucas Barros; SANTAELLA, Natália Garcia; GIALAIN, Ivan Onone; TONETTO, Mateus Rodrigues; GUIRALDO, Ricardo Danil. Retrospective Analysis of the Prevalence of Teeth Endodontically Treated from Radiographs of Individuals from the Midwest Region of Brazil. **J. Health Sci.** 2021;23(2):136-140. DOI: <https://doi.org/10.17921/2447-8938.2021v23n2p136-140>. Acesso em: 08 set. 2023.

BAIA, Danielle Alves Pinto; MARQUES, André Augusto Franco; SPONCHIADO-JÚNIOR, Emílio Carlos; GARCIA, Lucas da Fonseca Roberti; PANDOLFO, Mariana Travi; BORTOLUZZI, Eduardo Antunes; CARVALHO, Fredson Márcio Acris de. Endodontic Surgery Associated with Guided Tissue Regeneration Technique: Case Report. **Journal of Health Sciences**, v. 21, n. 4, p. 336-41, 2019. Disponível em: <https://journalhealthscience.pgsscogna.com.br/JHealthSci/article/view/6117>. Acesso em: 24 out. 2024.

BERGER, Carlos Roberto; Colaboradores. **Endodontia**. São Paulo: Quintessence Editora, 2018.

BERMAN, Louis; HARGREAVES, Kenneth; ROTSTEIN, Ilan. **Cohen Caminhos da Polpa**. 10ª Ed. Rio de Janeiro: Elsevier Ltda, 2011.

BITTENCOURT, Graziella; FEHLBERG, Bruna Kelly. Parendodontic surgery — apicoectomy and simultaneous obturation of root canals with mineral trioxide aggregate (MTA): case repor. **Prensa Dentária Endod.** 2019 janeiro-abril; 9(1):48-57. DOI: <https://doi.org/10.14436/2358-2545.9.1.048-057.oar>. Acesso em: 09 set. 2023.

BRAITT, Antonio Henrique; ANDRADE, Camila; LIMOEIRO, Ana Grasiela da Silva; MUNIZ, Yanessa; BUENO, Carlos Eduardo da Silveira. Evaluation of apical marginal leakage in teeth retrofilled com MTAwater and MTA-Fillapex: a study in avulsed teeth. **Dental Press Endod**, v. 5, n. 1, p. 30-9, Jan./Apr. 2015. DOI:10.14436/2178-3713.5.1.030-039.oar. Disponível em: https://www.researchgate.net/publication/282488723_Evaluation_of_apical_marginal_leakage_in_teeth_retrofilled_with_MTA-water_and_MTA-Fillapex_A_study_in_avulsed_teeth. Acesso em: 24 out. 2024.

BAEK, Seung-Ho; PLENK JR., Hanns; KIM, Syngcuk. Periapical tissue responses and cementum regeneration with amalgam, Super EBA, and MTA as root-end filling materials. **JOE**, v. 31, n. 6, p. 444-49, June 2005. DOI: 10.1097/01.don.0000148145.81366.a5. Disponível em: <https://pubmed.ncbi.nlm.nih.gov/15917684/>. Acesso em: 24 out. 2024.

BRUNO, Kelly Firmino; ALENCAR, Ana Helena Gonçalves de; ESTRELA, Carlos; BATISTA, Aline de Carvalho; PIMENTA, Fabiana Cristina. Microbiological and microscopic

analysis of the pulp of non-vital traumatized teeth with intact crowns. **J Appl Oral Sci.** 2009;17(5):508-14. DOI: 10.1590/S1678-77572009000500028. Acesso em: 28 set. 2023.

BUCHANAN, L. S. The Standardized-Taper Root Canal Preparation – Part 1. Concepts For Variably Tapered Shaping Instruments. **International Endodontic Journal**, 33, 516–529, 2000. DOI: 10.1046/j.1365-2591.2000.00384.x. Disponível em: <https://pubmed.ncbi.nlm.nih.gov/11307255/>. Acesso em: 30 set. 2023.

CAMPOS, Celso Neiva; CAMPOS, Alloma Oliveira; BELLEL, Michelle Conceição. Tecnologia a serviço da Endodontia: avanços no diagnóstico e tratamento de canais radiculares. **HU Revista**, [S. l.], v. 44, n. 1, p. 55–61, 2019. DOI: 10.34019/1982-8047.2018.v44.13928. Disponível em: <https://periodicos.ufjf.br/index.php/hurevista/article/view/13928>. Acesso em: 13 set. 2023.

DANTAS, Renata Moura Xavier; DULTRA, Joaquim Almeida; BORGES, Geyza Lopes; DULTRA, Fátima Karoline Araújo ALves; NERI, Rafael Fernandes de Almeida. Enucleação de cisto radicular maxilar associado à apicectomia: relato de caso. **Revista de Cirurgia e Traumatologia Buco-maxilo-facial**, v. 14, n. 3, p. 21-26, 2014. Disponível em: http://revodonto.bvsalud.org/scielo.php?script=sci_arttext&pid=S1808-52102014000300004. Acesso em: 24 out. 2024..

DE-DEUS, Gustavo; SOUZA, Erick Miranda; BARINO, Bianca; MAIA, Janaina; ZAMOLYI, Renata Quintella; KFIR, Anda. The Self-Adjusting File Optimizes Debridement Quality In Oval- Shaped Root Canals. **J Endod.** 2011 May;37(5):701-5. DOI: 10.1016/j.joen.2011.02.001. Disponível em: <https://pubmed.ncbi.nlm.nih.gov/21496675/>. Acesso em: 02 out. 2023.

DA SILVA, Jaislla Suellen; OLIVEIRA, Renato Victor. Cirurgia para-endodôntica: relato de caso clínico. **Uningá Review**, v. 29, n. 1, 2017. Disponível em: <https://revista.uninga.br/uningareviews/article/view/1926>. Acesso em 23 out. 2024.

DI SANTI, Bárbara Trindad; RIBEIRO, Marlos Barbosa; ENDO, Marcos Sergio; GOMES, Brenda Paula Figueiredo de Almeida. Avaliação da suscetibilidade antimicrobiana de bactérias anaeróbias facultativas isoladas de canais radiculares de dentes com insucesso endodôntico frente aos antibióticos de uso sistêmico. **Revista de Odontologia da UNESP**, v. 44, n. 4, p. 200-206, 2015. Disponível em: <https://doi.org/10.1590/1807-2577.0060>. Acesso em: 07 out. 2024.

ESTRELA, Carlos; HOLLAND, Roberto; ESTRELA, Cyntia Rodrigues de Araújo; ALENCAR, Ana Helena Gonçalves; SOUSA-NETO, Manoel Damião; PÉCORA, Jesus Djalma. Characterization of Successful Root Canal Treatment. **Brazilian Dental Journal** 2014 25(1): 3-11. DOI: 10.1590/0103-6440201302356. Acesso em: 28 set. 2023.

FEHLBERG, Bruna Kelly; BITTENCOURT, Graziella. Parendodontic surgery—apicoectomy and simultaneous obturation of root canals with mineral trioxide aggregate (MTA): case report. **Dental Press Endod.** Jan-Apr;9(1):48-57 CEP, v. 13, p. 460, 2019. DOI: <https://doi.org/10.14436/2358-2545.9.1.048-057.oar>. Disponível em: <https://docs.bvsalud.org/biblioref/2019/10/1008597/cirurgia.pdf>. Acesso em: 23 out. 2024.

FERREIRA, Hamilton Luiz Junqueira; PAULA, Marcos Vinícius Queiroz de; GUIMARÃES,

Simone Maria Regone. Avaliação Radiográfica De Obturações De Canais Radiculares. **Rev. Odonto Ciênc.**, Porto Alegre, v. 22, n. 58, p. 340-345, out./dez. 2007. Disponível em: <https://revistaseletronicas.pucrs.br/fo/article/download/2444/1918>. Acesso em: 01 nov. 2023.

GARCIA JÚNIOR, Juarez Sátiro; SILVA NETO, Ulisses Xavier; CARNEIRO, Everdam; WESTPHALEN, Vânia Portela Ditzel; FARINIUK, Luiz Fernando; FIDEL, Rivail Antonio Sérgio; FIDEL, Sandra Riveira. Avaliação radiográfica da eficiência de diferentes instrumentos rotatórios no retratamento endodôntico. **Revista Sul-Brasileira de Odontologia** - v. 5 n. 2 (2008). Apr-Jun. DOI: <https://doi.org/10.21726/rsbo.v5i2.1273>. Disponível em: <https://periodicos.univille.br/RSBO/article/view/1273>. Acesso em: 28 set. 2023.

GRACIANO, Nathalia Rodrigues; BRANCO, Guilherme Silva; NASCIMENTO, Vanessa Rodrigues; PFAU, Eduardo Augusto; BRUNINI, Sergio Henrique Staut; TOMAZINHO, Luiz Fernando. Cirurgia parendondôntico com retro-preparo e retro-obturaç o: relato de caso. **Brazilian Journal of Surgery & Clinical Research**, v. 34, n. 1, 2021. Disponível em: https://www.mastereditora.com.br/periodico/20210304_112530.pdf. Acesso em 23 out. 2024.

HADDAD FILHO, Miguel Sim o. **Endodontia de Vanguarda: mais f cil, mais r pida e mais segura**. Nova Odessa: Napole o, 2015.

KANAGASINGAM, Shalini. The 2020 Guidelines for Periradicular Surgery: What you need to know. **Primary Dental Journal**, v. 9, n. 4, p. 20-23, 2020. DOI: 10.1177/2050168420963350. Disponível em: <https://pubmed.ncbi.nlm.nih.gov/33225846/>. Acesso em: 24 out. 2024.

KANG, Minji; JUNG, Hoi In; SONG, Minju; KIM, Sue Youn; KIM, Hyeon-Cheol; KIM, Euseong. Outcome of nonsurgical retreatment and endodontic microsurgery: a meta-analysis. **Clinical oral investigations**, v. 19, p. 569-582, 2015. Disponível em: <https://pubmed.ncbi.nlm.nih.gov/25595864/>. Acesso em: 23 out. 2024.

LABARTA, Alicia Beatriz, GARAYGORTA, M. A.; IBARLUCEA, S.; REBISSO, S. M. SIERRA, Liliana Gloria. Diagn stico y Tratamiento de las F stulas Cut neas Odontog nicas: Revisi n Sistem tica. **Rev Fac. Odontol, Univ Buenos Aires** i 2022 i vol 37 n  85. Disponível: pesquisa.bvsalud.org/portal/resource/pt/biblio-1411632. Acesso em: 30 set. 2023.

LACERDA, Mariane Floriano Lopes; COUTINHO, Thais Machado; BARROCAS, Deborah; RODRIGUES, Janderson Teixeira; VIDAL, F bio. Infec o secund ria e persistente e sua rela o com o fracasso do tratamento endod ntico. **Rev. bras. odontol.**, Rio de Janeiro, v. 73, n. 3, p. 212-217, 2016. Disponível em: http://revodonto.bvsalud.org/scielo.php?script=sci_arttext&pid=S0034-72722016000300007. Acesso em: 13 set. 2023.

LEONARDO, Mario Roberto; LEAL, Jayme Maur cio. **Endodontia: tratamento de canais radiculares**. 2.ed. S o Paulo: Panamericana, 1991.

LIEBLICH, Stuart E. Current concepts of periapical surgery. **Oral and Maxillofacial Surgery Clinics**, v. 27, n. 3, p. 383-392, 2015. DOI: 10.1016/j.coms.2015.04.009. Disponível em: <https://pubmed.ncbi.nlm.nih.gov/32912776/>. Acesso em: 24 out. 2024.

LIEBLICH, Stuart E. Current Concepts of Periapical Surgery: 2020 Update. **Oral and Maxillofacial Surgery Clinics of North America**, v. 32, n. 4, p. 571-582, 2020. DOI: 10.1016/j.coms.2020.07.007. Disponível em: <https://pubmed.ncbi.nlm.nih.gov/26048350/>. Acesso em: 24 out. 2024.

LOFTHAG-HANSEN, Sarah, HUUMONEN, Sisko; GRÖNDAHL, Kerstin; GRÖNDAHL, Hans-Göran. Limited Cone-Beam CT And Intraoral Radiography For The Diagnosis Of Periapical Pathology. **Oral Surg, Med, Pathol, Radiol Endod** 2007; 103:114-9. DOI: 10.1016/j.tripleo.2006.01.001. Acesso em: 30 set. 2023.

LOPES, Hélio Pereira, SIQUEIRA JR, José Freitas. **Endodontia: Biologia e Técnica**. 4. ed. Rio de Janeiro: Elsevier Campus, 2015.

LEWIS, R. Denby; BLOCK, Robert M. Management of endodontic failures. **Oral Surg Oral Med Oral Pathol** V. 66, n. 6, 1988, pág. 711-721, ISSN 0030-4220, DOI: [https://doi.org/10.1016/0030-4220\(88\)90323-4](https://doi.org/10.1016/0030-4220(88)90323-4). Disponível em: <https://www.sciencedirect.com/science/article/pii/0030422088903234>. Acesso em: 24 out. 2024

MADDALONE, M.; GAGLIANI, M. Periapical endodontic surgery: a 3-year follow-up study. **Int Endod J, Oxford**, v. 36, n. 3, p. 193-198, May 2019. DOI: <https://doi.org/10.1046/j.1365-2591.2003.00642.x>. Disponível em: <https://pubmed.ncbi.nlm.nih.gov/12657145/>. Acesso em: 25 out. 2025.

MOHAMMADI, Zahed; JAFARZADEH, Hamid; SHALAVI, Sousan, PALAZZI, Flavio. Avanços recentes na desinfecção de canais radiculares: uma revisão. **Iranian Endodontic Journal**, v. 4, pág. 402-406, 2017. DOI: 10.22037/iej.v12i4.17935 Disponível em: https://www.researchgate.net/publication/320550903_Recent_Advances_in_Root_Canal_Disinfection_A_Review/fulltext/5a2f37700f7e9bfe8170282c/Recent-Advances-in-Root-Canal-Disinfection-A-Review.pdf. Acesso em: 30 set. 2023.

NOGA, Karin. Cirurgia perirradicular como alternativa em casos de insucesso no tratamento endodôntico: Revisão de literatura e relato de caso. 80 fls. **Monografia para o Curso de Especialização em Endodontia**. Universidade Federal do Paraná. Curitiba, 2013. Disponível em: <https://acervodigital.ufpr.br/xmlui/handle/1884/50042?show=full>. Acesso em: 8 de out. 2024.

OLIVEIRA, Guilherme Augusto Alves; SILVA, Fernanda Evangelista; ALVES, Tatielly Karine Costa; RODRIGUES, Eduardo Silveira; AGUIAR, Marco Antônio; AMORIM, José Claudio de Faria; MANZI, Flavio Ricardo. Cirurgia paraendodôntica: Apicetomia com curetagem periapical. **Revista Arquivo Brasileiro de Odontologia**, v. 13, n. 1, p. 112-118, 2017. Disponível em: <https://periodicos.pucminas.br/index.php/Arquivobrasileiroodontologia/article/view/21142>. Acesso em: 24 out. 2024.

OLIVEIRA, Douglas Heberlê; GUERIM, Pedro Henrique Fortes; BELLO, Mariana de Carlo; BULIGON, Mônica Pagliarini; MARIN, Janice Almerinda; MARQUEZAN, Patrícia Kolling; MARQUEZAN, Flávia Kolling. Endodontia Guiada: Tecnologia Aplicada Na Resolução De Tratamentos De Canais Calcificados. **Arq. ciências saúde UNIPAR**; 27(1) Jan-abr. 2023. DOI: 10.25110/arqsaude.v27i1.20239105. Acesso em: 30 set. 2024.

PAVELSKI, Maicon Douglas; PORTINHO, Danielle; CASAGRANDE-NETO, Artur; GRIZA, Geraldo Luiz; RIBEIRO, Rodrigo Gonçalves. Paraendodontic surgery: case report. **RGO-Revista Gaúcha de Odontologia**, v. 64, p. 460-466, 2016. Disponível em: <https://doi.org/10.1590/1981-8637201600030000153161>. Acesso em: 23 out. 2024.

PECORA, J. D.; CAPELLI, A.; GUERISOLI, D. M. Z.; SPANÓ, J. C. E.; ESTRELA, C. Influence Of Cervical Preflaring On Apical File Size Determination. **Int Endod J**. 2005 Jul;38(7):430-5. DOI: 10.1111/j.1365-2591.2005.00946.x. Disponível em: <https://pubmed.ncbi.nlm.nih.gov/15946262/> Acesso dia: 02 de outubro 2023.

PEREIRA, Leilane de Araújo. Retratamento Endodôntico: uma revisão de literatura dos últimos 18 anos. **e-Acadêmica**, v. 3, n. 1, e123197, 2022. DOI: <http://dx.doi.org/10.52076/eacad-v3i1.97>. Acesso em: 11 set. 2023.

PINTO, Moara e Silva Conceição; FERRAZ, Maria Ângela Leão; FALCÃO, Carlos Alberto Monteiro; MATOS, Francisca Tereza Coelho; PINTO, Antonione Santos Bezerra. Cirurgia parentodôntica: revisão da literatura. **Revista Interdisciplinar UNINOVAFAPI**, Teresina, v. 4, n. 4, p. 55-60, 2011. Disponível em: <https://www.yumpu.com/pt/document/read/27586969/revista-interdisciplinar-novafapi-teresina-v4-n4-px-y-out->. Acesso em: 25 out. 2024.

POST, Letícia Kirst; LIMA, Fábio Garcia; XAVIER, Cristina Braga; DEMARCO, Flávio Fernando; GERHARDT-OLIVEIRA, Marília. Sealing ability of MTA and amalgam in different root-end preparations and resection bevel angles: an in vitro evaluation using marginal dye leakage. **Brazilian dental journal**, v. 21, p. 416-419, 2010. DOI: <https://doi.org/10.1590/S0103-64402010000500007>. Disponível em: <https://www.scielo.br/j/bdj/a/RzQLKCTym7455hpKz3qzPky/?lang=en#>. Acesso em: 24 out. 2024.

PRADO, Maíra do; ROCHA, Nedi Soledade. **Endodontia: Princípios para prática clínica**. 1. ed. Rio de Janeiro: Medbook Editora Científica, 2017.

ROCHA, Thais Aparecida de França; MARTINS, Joana Dourado; CARVALHO, Erica dos Santos. Infecções endodônticas persistentes: causas, diagnóstico e tratamento. **Revista de Ciências Médicas e Biológicas** Salvador, v. 17, n. 1, p. 78-83, jan./abr. 2018. DOI: <http://dx.doi.org/10.9771/cmbio.v17i1.23276>. Acesso em: 04 set. 2023.

SETZER, Frank C.; SHAH, Sweta B.; KOHLI, Meetu R.; KARABUCAK, Bekir, KIM, Syngcuk. Outcome of endodontic surgery: a meta-analysis of the literature—part 1: comparison of traditional root-end surgery and endodontic microsurgery. **Journal of endodontics**, v. 36, n. 11, p. 1757-1765, 2010. Disponível em: <https://www.aae.org/specialty/wp-content/uploads/sites/2/2018/02/Surgery-Meta-Analysis-Part-I-JOE-2010.pdf>. Acesso em: 24 out. 2024.

SILVA, Andressa Cristina dos Santos; RANGEL, Lorena Souza; CARVALHO, Roberta Furtado; RIBEIRO, Michael Ranniery Garcia; GRITTI, Giovana Cunha. Cirurgia parentodôntica como recurso para tratamento do insucesso endodôntico: revisão de literatura. **Brazilian Journal of Health Review**, v. 6, n. 6, p. 27229-27242, 2023. DOI: 10.34119/bjhrv6n6-054. DOI: 10.1016/j.joen.2010.08.007. Disponível em:

<https://ojs.brazilianjournals.com.br/ojs/index.php/BJHR/article/view/64592>. Acesso em 7 out. 2024.

SILVA, LÍlian Dantas de Goés; ALBERGARIA, SÍlvio; GONÇALVES, Paloma Souza; SANTOS, Jean Nunes dos. Diagnóstico endodôntico: comparação entre aspectos clínicos e histológicos. **RGO**, Porto Alegre, v. 56, n.1, p. 59-65, jan./mar. 2008. Disponível em: <https://pesquisa.bvsalud.org/portal/resource/pt/lil-482686>. Acesso em: 19 out. 2023.

SIQUEIRA JR, José Freitas; RÔÇAS, Isabela N. **Treatment of Endodontic Infections**. 2ª ed. Berlin: Quintessence Publishing, 2022.

SIQUEIRA JR, José Freitas; RÔÇAS, Isabela N.; LOPES, Hélio Pereira; ALVES, Flávio R. F.; OLIVEIRA, Julio Cezar M.; ARMADA, Luciana; PROVENZANO, José C.. Princípios biológicos do tratamento endodôntico de dentes com polpa necrosada e lesão perirradicular. **Rev. bras. odontol.**, Rio de Janeiro, v. 69, n. 1, p. 8-14, jan./jun. 2012. Disponível em: http://revodonto.bvsalud.org/scielo.php?script=sci_arttext&pid=S0034-72722012000100004. Acesso em: 28 set 2023.

SIQUEIRA JR, José Freitas; RÔÇAS, Isabela N. Clinical Implications and Microbiology of Bacterial Persistence after Treatment Procedures. **JOE**, v. 34, n. 11, pág. 1291-1301. e3, 2008. DOI: 10.1016/j.joen.2008.07.028. Disponível em: <https://citeseerx.ist.psu.edu/document?repid=rep1&type=pdf&doi=a3fbea979c889fe4c82fed6590285687542efb8e>. Acesso em: 28 set. 2023.

SOUSA, Nielsen Barros; NUNES, Marjorie Adriane da Costa; VELOSO, Kátia Maria Martins; PEREIRA, Adriana de Fátima Vasconcelos. Agregado de trióxido mineral e uso como material retro-obturador em cirurgia paraendodôntica. **Revista Brasileira de Odontologia**, v. 71, n. 2, p. 144, 2015. Disponível em: http://revodonto.bvsalud.org/scielo.php?script=sci_arttext&pid=S0034-72722014000200006. Acesso em: 24 out. 2024.

SOUSA, Vinícius Caixeta de; GONTIJO, Gabriela; PAULA, Julyane Resende de; MIGUEL Juliano Gonçalves; GUTIÉRREZ, Octavio Amezcua; SILVA, Júlio Almeida. Tratamento do insucesso endodôntico. **Revista Odontológica do Brasil Central**, v. 27, n. 80, 2018. DOI: <https://doi.org/10.36065/robrac.v27i80.1212>. Disponível em: <https://www.robrac.org.br/seer/index.php/ROBRAC/article/view/1212>. Acesso em: 23 out. 2024.

TAVARES, W. L. F.; NEVES DE BRITO, L. C.; TELES, R. P.; MASSARA, M. L. A.; RIBEIRO SOBRINHO, Antonio. P.; HAFFAJEE, A. D.; SOCRANSKY, S. S.; TELES, F. R. Microbiota of deciduous endodontic infections analysed by MDA and Checkerboard DNA-DNA hybridization. **International Endodontic Journal**, v. 44, n. 3, pág. 225-235, 2011. Disponível em: <https://onlinelibrary.wiley.com/doi/10.1111/j.1365-2591.2010.01805.x>. Acesso em: 28. set. 2023.

TRAVASSOS, Rosana; NEGREIROS, Jhony Herick Cavalcanti Nunes; FARIAS, Weslen Dhouglas da Silva; SOARES, Thiago Barcelos Pelagio; BARBOSA, Lívia Mirelle; SOUZA, Talita Giselly dos Santos; SILVA; Hilton Justino. Apicectomia e obturação retrógrada de dente com calcificação radicular interna: relato de caso. **Research, Society and Development**, 9(9),

e327997390. 2020. DOI: <http://dx.doi.org/10.33448/rsd-v9i9.7390>. Disponível em: https://www.researchgate.net/publication/343865602_Apicectomia_e_obturacao_retrograda_de_dente_com_calcificacao_radicular_interna_relato_de_caso. Acesso em: 24 out. 2024.

WERLANG, Aline Inês; BALDISSARELLI, Flávia; WERLANG, Fábio André; VANNI, José Roberto; HARTMANN, Mateus Silveira Martins. Insucesso no tratamento endodôntico: uma revisão de literatura. **Revista tecnológica**, v. 5, n. 2, p. 31-47, 2016. ISSN 2358-9221. Disponível em: <https://uceff.edu.br/revista/index.php/revista/article/view/146>. Acesso em: 07 out. 2024.

ZAITTER, Wellington Menyrval; SILVA, Moacyr; BIAZEVIC, Maria Gabriela Haye; CROSATO, Edgard; PIZZATTO, Eduardo; MICHEL-CROSATO, Edgard. Avaliação da acessibilidade do paciente à clínica de especialidades de Endodontia em dois distritos de saúde do município de Curitiba (PR). **Rev Sul-Bras Odontol**. 2009 Dec;6(4):413-21. Disponível em: <https://periodicos.univille.br/RSBO/article/view/1247>. Acesso em: 28 set. 2023.

ZANCAN, Rafaela Fernandes; ODA, Denise Ferracioli; TARTARI, Talita; DUQUE, Jussaro Alves; MORAES, Ivaldo Gomes de; DUARTE, Marco Antonio Hungaro; VIVIAN, Rodrigo Ricci. Seladores coronários temporários usados em endodontia. revisão de literatura. **SALUSVITA**, Bauru, v. 34, n. 2, p. 353-370, 2015. Disponível em: <https://pesquisa.bvsalud.org/portal/resource/pt/lil-775842>. Biblioteca responsável: BR275.1. Acesso em: 28 out. 2023.