CURSO DE FISIOTERAPIA

WESLAYNE DA SILVA

# REABILITAÇÃO FISIOTERAPÊUTICA APÓS AMPUTAÇÃO E ADAPTAÇÃO DE PRÓTESE: PERSPECTIVAS BIOMECÂNICAS, NEURAIS E TECNOLÓGICAS

Sinop/MT
2025

**CURSO DE FISIOTERAPIA**

**WESLAYNE DA SILVA**

# REABILITAÇÃO FISIOTERAPÊUTICA APÓS AMPUTAÇÃO E ADAPTAÇÃO DE PRÓTESE: PERSPECTIVAS BIOMECÂNICAS, NEURAIS E TECNOLÓGICAS

Trabalho de conclusão de curso apresentado à Banca avaliadora do Departamento de Fisioterapia, do Centro Universitário Fasipe – UNIFASIPE, como requisito para a obtenção do título de Bacharel em Fisioterapia

Orientador(a): Manoel Otero Vidigal dos Santos

**Sinop/MT**
**2025**

**WESLAYNE DA SILVA**

# REABILITAÇÃO FISIOTERAPÊUTICA APÓS AMPUTAÇÃO E ADAPTAÇÃO DE PRÓTESE: PERSPECTIVAS BIOMECÂNICAS, NEURAIS E TECNOLÓGICAS

Trabalho de Conclusão de Curso apresentado à Banca Avaliadora do Curso de Fisioterapia – do Centro Universitário Fasipe – UNIFASIPE como requisito para a obtenção do título de Bacharel em Fisioterapia.

Aprovado em ___/___/2025

_____

**Manoel Otero Vidigal dos Santos**
Professor(a) Orientador(a)
Departamento de Fisioterapia – UNIFASIPE

_____

**Geovane Ghislere**
Professor(a) Avaliador(a)
Departamento de Fisioterapia – UNIFASIPE

_____

**Ricardo Alexandre Tribioli**
Professor(a) Avaliador(a)
Departamento de Fisioterapia – UNIFASIPE

_____

**Fabiano Pedra Carvalho**
Coordenador do Curso de Fisioterapia
Departamento de Fisioterapia - UNIFASIPE

**Sinop/MT**
**2025**

**DEDICATÓRIA**

Dedico este trabalho, primeiramente, a Deus, por me conceder forças nos momentos de dificuldade e iluminar meu caminho ao longo dessa jornada.

**AGRADECIMENTOS**

- Dedico este trabalho, acima de tudo, a Deus, por ser minha força, meu refúgio e a luz que guiou cada passo desta jornada.

- À minha mãe, Leninha, exemplo de amor, coragem e fé. Sua presença, mesmo nos momentos mais silenciosos, sempre foi meu porto seguro.

- Ao meu pai, Valdecyr, pelo apoio constante e por estar sempre ao meu lado.

- Ao meu irmão, Wesley, pela parceria de vida, pelo carinho e por estar sempre por perto, torcendo por mim.

- Ao meu namorado, Alysson, por acreditar em mim mesmo nos momentos em que duvidei, pelo amor incondicional, pela paciência e por ser meu companheiro em cada desafio desta caminhada.

- A cada um de vocês, meu amor eterno e minha gratidão mais profunda. Este trabalho é tão meu quanto é de vocês.

- E aos amigos, professores e todos que, de alguma forma, contribuíram para esta conquista, deixo aqui meu sincero e carinhoso agradecimento.

SILVA, Weslayne da. **Reabilitação fisioterapêutica após amputação e adaptação de prótese: perspectivas biomecânicas, neurais e tecnológicas**. 47p. Trabalho de Conclusão de Curso – Centro Universitário Fasipe – UNIFASIPE.


## RESUMO

Este trabalho aborda a reabilitação fisioterapêutica de indivíduos submetidos à amputação de segmentos corporais, com foco na adaptação às próteses sob perspectivas biomecânicas, neurais e tecnológicas. A amputação gera impactos significativos na funcionalidade física, na saúde mental e na qualidade de vida, exigindo uma abordagem terapêutica ampla e integrada. A fisioterapia exerce papel central nesse processo, atuando desde o fortalecimento muscular, e prevenção de complicações no coto, até a readaptação à marcha e às atividades de vida diária com o uso de próteses.A reabilitação eficaz envolve não apenas a recuperação das funções motoras, mas também a reintegração psicossocial e a reconstrução da autoestima. Complicações como dor do membro fantasma, perda de equilíbrio, alterações posturais e dificuldades emocionais são frequentes e exigem atenção especializada. Técnicas como alongamento terapêutico, eletroterapia, terapia do espelho e exercícios de descarga de peso são essenciais para a redução de dores, melhora da funcionalidade e facilitação da adaptação protética. O avanço das tecnologias assistivas ampliou as possibilidades de intervenção, especialmente com o desenvolvimento de próteses mioelétricas, híbridas e impressas em 3D. Essas soluções proporcionam maior autonomia e precisão nos movimentos, embora seu alto custo ainda represente uma barreira para grande parte da população. A biomecânica da marcha também é profundamente afetada pela perda do membro, e a atuação fisioterapêutica deve considerar estratégias específicas para cada tipo de prótese, visando garantir estabilidade, eficiência energética e funcionalidade. Além disso, o processo de reabilitação exige uma abordagem interdisciplinar, com o envolvimento de fisioterapeutas, médicos, engenheiros, psicólogos e outros profissionais, promovendo um cuidado integral. O sucesso da reabilitação depende tanto da escolha correta dos recursos terapêuticos, quanto do apoio contínuo à adaptação física e emocional do paciente à nova realidade corporal. Conclui-se que, ao integrar técnicas fisioterapêuticas adequadas e tecnologias inovadoras, é possível proporcionar maior qualidade de vida, independência e inclusão social a indivíduos que vivenciam a perda de membros. A atuação qualificada e humanizada da fisioterapia é, portanto, determinante para o êxito do processo de reabilitação.



PALAVRAS-CHAVE: Amputação, Fisioterapia, Reabilitação.

SILVA, Weslayne da. **Physiotherapeutic rehabilitation after amputation and prosthesis adaptation: biomechanical, neural and technological perspectives**. 47p. Final Course Work – Centro Universitário Fasipe – UNIFASIPE.


## ABSTRACT

This paper addresses the physiotherapeutic rehabilitation of individuals who have undergone amputation of body segments, focusing on adaptation to prostheses from biomechanical, neural and technological perspectives. Amputation generates significant impacts on physical functionality, mental health and quality of life, requiring a broad and integrated therapeutic approach. Physiotherapy plays a central role in this process, acting from muscle strengthening and prevention of stump complications to readaptation to walking and activities of daily living with the use of prostheses. Effective rehabilitation involves not only the recovery of motor functions, but also psychosocial reintegration and reconstruction of self-esteem. Complications such as phantom limb pain, loss of balance, postural changes and emotional difficulties are frequent and require specialized attention. Techniques such as therapeutic stretching, electrotherapy, mirror therapy and weight-bearing exercises are essential for reducing pain, improving functionality and facilitating prosthetic adaptation. Advances in assistive technologies have expanded the possibilities for intervention, especially with the development of myoelectric, hybrid, and 3D-printed prostheses. These solutions provide greater autonomy and precision in movements, although their high cost still represents a barrier for a large part of the population. The biomechanics of gait are also profoundly affected by limb loss, and physiotherapy should consider specific strategies for each type of prosthesis, aiming to ensure stability, energy efficiency, and functionality. In addition, the rehabilitation process requires an interdisciplinary approach, with the involvement of physiotherapists, physicians, engineers, psychologists, and other professionals, promoting comprehensive care. The success of rehabilitation depends both on the correct choice of therapeutic resources and on continuous support for the patient's physical and emotional adaptation to the new physical reality. It is concluded that, by integrating appropriate physiotherapy techniques and innovative technologies, it is possible to provide greater quality of life, independence, and social inclusion to individuals who experience limb loss. Qualified and humanized physiotherapy is, therefore, crucial to the success of the rehabilitation process.



KEYWORDS: Amputation, Physiotherapy, Rehabilitation.

**LISTA DE FIGURAS**

Figura 1 – Estrutura óssea da mão .....16
Figura 2 – Tipos de amputação de membro superior .....17
Figura 3 – Níveis de amputação de MMII .....18
Figura 4 – Amputação tipo Chopart, amputação tipo Pírogoff, amputação transmetatarsiana .....18
Figura 5 – Níveis de amputação e desarticulação do pé: A(Syme), B(Chopart), C(Lisfranc) D (Transmetatarsal), E (Artelhos) .....20
Figura 6 – Proporção (em porcentagem nacional) da incidência de amputações por regiões do Brasil pelo tipo de amputação, em 2019 .....22
Figura 7 – Próteses 3D de membro superior .....24
Figura 8 – Fases da marcha representadas em uma imagem .....26
Figura 9 – a) Curva executada por um joelho robótico. (b) Curva executada por uma prótese de pé .....27
Figura 10 – Mão de ferro de Götz .....28
Figura 11 –Prótese estética de mão .....29
Figura 12 – Sistema Michelangelo .....30
Figura 13 – i-Limb Quantum .....31
Figura 14 – Exiii HACKberry, Brunel Hand 2.0 e Humanoid Robotic Hand .....32
Figura 15 – Joelho uniaxial, policêntrico e autocontrolado .....33
Figura 16 – Diferentes tipos de pés protéticos .....33
Figura 17 – Treinamento de AVD .....36
Figura 18 – Alongamento Terapêutico ativo assistido, eletroterapia ativo resistida, descarga de Peso .....37

## LISTA DE SIGLAS

**CID –** Código internacional de doenças

**DMF –** Dor do membro fantasma

**IBGE -** Instituto Brasileiro de Geografia e Estatística

**MMII –** Membros inferiores

**MMSS –** Membros superiores

**OMS –** Organização mundial da saúde

**SUS –** Sistema único de saúde

**TE –** Terapia do espelho

**TENS –** Neuroestimulação elétrica transcutânea

**TEPT –** Transtorno de estresse pós-traumático

**SUMÁRIO**

**1. INTRODUÇÃO** ..... **10**
**1.1. Problematização** ..... **11**
**1.2. Justificativa** ..... **12**
**1.3. Objetivos** ..... **13**
1.3.1. Geral ..... 13
1.3.2. Específicos ..... 13
**1.4. Procedimentos metodológicos** ..... **14**
**2. REVISÃO DE LITERATURA** ..... **15**
**2.1. Histórico da amputação** ..... **15**
**2.2. Anatomia e os níveis de amputação** ..... **16**
**2.3. Etiologia e epidemiologia** ..... **20**
**2.4. Coto de amputação** ..... **22**
**2.5. Síndrome do membro fantasma e protetização** ..... **23**
**2.6. Biomecânica da marcha e a tecnologia de próteses de membro inferior e superior** . **24**
**2.7. Tratamento** ..... **34**
**3. CONCLUSÃO** ..... **38**
**REFERÊNCIAS** ..... **40**

# 1. INTRODUÇÃO

Amputação é o processo de remoção de um membro ou parte do corpo, seja por cirurgia ou trauma. A indicação para esse procedimento pode variar por várias razões, e a decisão de realizá-lo geralmente considera a gravidade da condição, a saúde geral do paciente e as expectativas sobre a qualidade de vida após a cirurgia (RIBEIRO, 2024).

Amputação pode ter uma série de diferentes causas, com as mais comuns sendo traumáticas, tumorais, infecciosas e congênitas. Entre essas condições, cerca de 80% dos casos estão relacionados aos diabéticos e enfermidades vasculares, e podem causar perda de sensibilidade e infecções, resultando em muitos casos na necessidade de amputação. Traumas como acidente de trânsito e ferimento por armas de fogo constituem a segunda principal causa dessas intervenções. Vale ressaltar que a maior parte dos casos (75%) ocorre em homens, sendo os membros inferiores (MMII) os mais afetados (DE ALMEIDA, 2023).

Em relação à amputação, o termo coto é comumente utilizado para se referir ao membro residual, ou seja, a parte restante de uma extremidade. Essa região se torna um novo ponto focal para a reabilitação e a interação com uma prótese durante a postura vertical e a deambulação. Algumas complicações são comuns, como deformidade em posição de flexão, anomalias ósseas, excesso de tecido mole, cicatrização deficiente, neuromas dolorosos e afecções cutâneas ou vasculares. É necessária uma abordagem especializada para o protocolo fisioterapêutico com o objetivo de facilitar a recuperação (SALLES, 2024).

A perda de um membro causa um desequilíbrio biomecânico, afetando a marcha, o equilíbrio e a força muscular. Além disso, podem ocorrer complicações como dor fantasma, edema e alterações na sensibilidade. A existência de comorbidades e a condição geral de saúde pré-amputação podem influenciar a capacidade de adaptação e a qualidade de vida (DE LIMA et al., 2023).

A interação entre bem-estar físico e psicológico é complexa e variada, normalmente, uma boa saúde pode contribuir de forma benéfica e significativo no equilíbrio emocional,

embora essa relação não seja completamente linear. A ausência de doenças e a preservação da capacidade funcional podem promover um estado psicológico mais harmonioso, uma vez que a dor e a limitação física podem causar estresse, ansiedade e depressão (VIEIRA, 2022).

A conexão entre dor e lesão é geralmente vista como tão direta que, mesmo na ausência de uma lesão concreta, muitas pessoas tendem a duvidar da existência da dor. Da mesma forma, quando um membro ou órgão está ausente, é comum acreditar que não há possibilidade de dor física. No entanto, segundo Bare e Smeltzer (1997), a dor deve ser reconhecida como real, mesmo quando não se consegue identificar uma causa física ou determinar sua origem exata.

Conforme a Organização Mundial da Saúde o Código Internacional de Doenças (CID11), a dor do membro fantasma (DMF) ou síndrome do membro fantasma é caracterizada por uma variedade de sensações no membro amputado, incluindo dor, formigamento, alteração de temperatura, coceira, sensação de movimento e parestesia (PACHECO BARRIOS, 2020). Essa condição é uma sequela comum, afetando aproximadamente 85% dos pacientes (TANAJURA FILHO, 2021).

A atuação do fisioterapeuta é essencial para promover a recuperação funcional da pessoa, contribuindo para sua reintegração social e retorno às atividades laborais. Com o uso de protocolos específicos, é possível fortalecer a musculatura avaliada por meio de testes manuais de função muscular, além de controlar edemas e reduzir processos inflamatórios ou irritativos na região corporal comprometida (MARTINS, 2021).

Atualmente, as próteses passivas são as mais comuns em casos de amputação, devido ao seu custo mais baixo e à leveza. Elas não contam com componentes eletrônicos nem fontes de energia, já que não possuem atuadores ou dispositivos que possam ser controlados. Por essa razão, não fornecem energia ativa durante o uso (ANDRADE, 2018). Em contraste, as próteses semiativas incluem em sua estrutura elementos passivos controláveis, como amortecedores, permitindo ajustar a maneira como a energia é dissipada durante a marcha (SHEPHERD, 2017).

## 1.1. Problematização

A amputação pode ter um efeito significativo na saúde mental do paciente, muitas vezes levando ao surgimento de condições como ansiedade, transtorno de estresse póstraumático (TEPT) e depressão. A perda de um membro não representa apenas uma alteração física significativa, mas também resulta em uma mudança drástica na imagem corporal (FISCHER, 2018). Muitos enfrentam dificuldades para se ajustar ao novo corpo. Esse processo pode gerar uma perda na percepção da própria imagem, com o indivíduo se apegando às memórias do corpo inteiro e rejeitando a nova realidade. O sentimento de impotência

frequentemente domina sua experiência, resultando em sensações de desesperança, episódios de choro, tristeza ou isolamento social (MELO, 2020).

Frequentemente enfrentam perda de força muscular e equilíbrio, prejudicando a marcha e resultando em distúrbios secundários, como dores lombares, osteoartrite e aumento do risco de novas amputações. Além das consequências físicas, impacta negativamente a capacidade laboral, gerando perda socioeconômica e redução da qualidade de vida, além do trauma psicológico associado ao procedimento (SANTOS, 2018).

Apesar dos avanços promovidos pela comunidade científica, ainda são poucas as próteses ativas de membros inferiores disponíveis comercialmente (OSSUR, 2023; REBOOCON, 2023). Além disso, o alto custo desses dispositivos torna-os inacessíveis para a maioria da população. Diante disso, torna-se clara a importância de ampliar as pesquisas nessa área, visando tanto o aprimoramento tecnológico quanto a redução dos custos dessas próteses.

Diante das limitações físicas, emocionais e socioeconômicas enfrentadas por indivíduos amputados, os avanços nas abordagens fisioterapêuticas e no desenvolvimento de próteses, especialmente as de alta tecnologia, podem ser integrados de forma eficaz na reabilitação para promover maior funcionalidade, qualidade de vida, e inclusão social desses pacientes?

## 1.2. Justificativa

De acordo com a Organização Mundial da Saúde (OMS) a qualidade de vida está relacionada a forma como cada pessoa percebe sua posição na vida, considerando o ambiente cultural dos valores sociais em que está inserida. Essa percepção envolve a realização de metas, expectativas e padrões pessoais, e está dividida em três aspectos principais, o bem-estar físico psicológico e social. No caso de uma amputação, além das mudanças físicas evidentes, há também consequências funcionais que afetam diretamente a capacidade de realizar tarefas do cotidiano. Portanto, o papel da fisioterapia é fundamental, tanto antes quanto após o procedimento de amputação (ROCHA et al., 2020).

A fisioterapia no período pré-operatório desempenha um papel crucial, pois compreende uma avaliação completa de vários aspectos da saúde do paciente. Esta avaliação abrange a visão, a circulação, a audição, o controle vesical e intestinal, além do sistema cardiopulmonar, a mobilidade da coluna e da pelve, o equilíbrio postural e, principalmente, a força muscular. (SANTOS, 2018). A fase pré-amputação é muitas vezes ignorada, embora a remoção de um membro cause grandes mudanças no estilo de vida. Um encaminhamento rápido

para a reabilitação após a cirurgia é essencial para cuidar do coto, garantir cicatrização adequada e evitar infecções ou novas amputações. (GAILEY, 2020).

A reabilitação de indivíduos que passaram por remoção de membros demanda uma abordagem fisioterapêutica integrada, que contemple não apenas os aspectos físicos, mas também as dimensões biomecânicas, neurais e tecnológicas. Apesar dos progressos nas próteses e nas técnicas de reabilitação, o acesso a tecnologias mais sofisticadas ainda se apresenta como um desafio, sobretudo devido ao elevado custo desses dispositivos. A incorporação dessas inovações é crucial para otimizar a adaptação, restaurar a funcionalidade e melhorar a qualidade de vida dos pacientes. Além disso, é imperativo considerar os impactos psicológicos e a reconfiguração da imagem corporal, que influenciam diretamente a eficácia do processo reabilitador. Este estudo busca, assim, contribuir para o aprimoramento das práticas terapêuticas, visando promover maior autonomia e inclusão social para os indivíduos afetados.

## 1.3. Objetivos

### 1.3.1. Geral

Compreender de que forma as intervenções fisioterapêuticas contribuem para o processo de reabilitação de pessoas submetidas à perda de segmento corporal, com ênfase na restauração das capacidades funcionais, na reintegração psicossocial e na elevação dos índices de qualidade de vida, abrangendo as fases que antecedem e sucedem o procedimento cirúrgico.

### 1.3.2. Específicos

- Examinar a atuação da fisioterapia no preparo prévio ao procedimento, destacando a manutenção da força, o controle postural e a preservação da mobilidade articular;
- Avaliar os cuidados voltados ao membro residual no período imediato à intervenção cirúrgica, enfatizando a integridade tecidual, a prevenção de intercorrências e a estabilização do quadro clínico;
- Explorar maneiras de aliviar sintomas que persistem ao longo do tempo, levando em conta não apenas os aspectos físicos, mas também os impactos emocionais, além de buscar estratégias que ajuda a pessoa a lidar melhor e aceitar sua nova realidade corporal;
- Identificar contribuições advindas de recursos biomecânicos, sistemas de estimulação neural e tecnologias assistivas no progresso funcional e no retorno às atividades sociais.

### 1.4. Procedimentos metodológicos

Este trabalho baseia-se em uma revisão de literatura com abordagem qualitativa e caráter exploratório, utilizando como referência produções acadêmicas previamente publicadas. A seleção do material foi realizada por meio das seguintes bases de dados: Scientific Electronic Library Online (SciELO), Google Scholar (Google Acadêmico) e National Library of Medicine (PubMed), cobrindo o período de agosto de 2024 a junho de 2025.

A pesquisa bibliográfica é uma parte essencial do trabalho científico, servindo como uma fonte significativa de conhecimento que ajuda na elaboração do artigo sobre um tema específico. Destacando-se entre outras abordagens, ela reúne informações de diversas obras, permitindo ao leitor estabelecer um histórico sobre o objeto de estudo e aprofundar-se no assunto, além de delimitar o tema selecionado (JUNIOR et al. 2015).

Além disso, a pesquisa bibliográfica é predominantemente utilizada no contexto acadêmico, visando ao aprimoramento e à renovação do conhecimento por meio da investigação científica de obras já publicadas. Durante esse processo, o pesquisador deve ler, refletir e escrever sobre o que estudou, dedicando-se para reconstruir a teoria e fortalecer as bases conceituais. É fundamental que o pesquisador estruture as obras selecionadas que contribuirão para a construção de sua pesquisa (DE SOUSA, 2021).

Dessa forma, os critérios de inclusão para esta pesquisa foram: artigos direcionados a profissionais de saúde, abrangendo todos os tipos de estudos sobre amputação, que estejam publicados em português e disponíveis na íntegra. Em contrapartida, os critérios de exclusão foram aplicados a estudos que não estivessem relacionados ao tema e a publicações que se apresentassem apenas em formato de resumo. Os descritores que serão utilizados incluem: amputação, fisioterapia e reabilitação.

# 2. REVISÃO DE LITERATURA

## 2.1. Histórico da amputação

Nos séculos XVI e XVII, a amputação de extremidades e membros era uma prática comum. Em 1811, Sebatier caracterizou a amputação como a remoção de membros. Dois séculos antes, cirurgiões renomados como Pare e Guillemeau foram fundamentais na criação dos termos "amputador" e "amputação". A desarticulação, era chamada de amputação em contiguidade, referia-se à remoção de membros através de articulações, como no joelho ou ombro, sem dividir o osso. Em contrapartida, a amputação por guilhotina envolvia um corte simultâneo da pele e do osso, utilizando também espadas ou machados. Essas operações eram frequentemente feitas para retirar tumores ósseos malignos ou membros afetados por gangrena. As remoções de antebraços eram realizadas com lâminas ou pedras neolíticas serrilharas, um processo que durava de 6 a 7 minutos (KIRKUP, 2007, p. 1-8).

No livro "Breve História da Cirurgia", as amputações são descritas como uma prática cirúrgica que passou por uma notável evolução ao longo do tempo. Inicialmente, a amputação era uma medida extrema para tratar ferimentos severos e infecções, frequentemente realizada sem anestesia e em ambientes inadequados, resultando em altas taxas de mortalidade. Com o advento do Renascimento, houve um avanço no entendimento anatômico e nas técnicas cirúrgicas, culminando na introdução da anestesia e da antissepsia no século XIX. Essas inovações tornaram a amputação um procedimento mais seguro e controlado, permitindo a realização de intervenções mais complexas e uma recuperação mais eficaz para os pacientes (AMATO, 2020. p. 3-10).

No início do século XVII, o cirurgião Weedall ganhou destaque por sua maneira cuidadosa de lidar com amputações e por desenvolver instrumentos médicos inovadores.

Em um relatório escrito em 1617, ele demonstrou profunda sensibilidade ao tratar o tema, chamando a amputação de uma parte triste da prática cirúrgica, e lembrando os colegas da responsabilidade moral envolvida em retirar parte do corpo humano, que ele via como a

"Imagem de Deus". Woodall também teve um papel importante na formação de jovens cirurgiões navais, insistindo na importância de manter os instrumentos, como as serras, sempre limpos e prontos para o uso. Antes de cada procedimento, ele recorria à fé, pedindo a misericórdia divina. Orgulhava-se de ter realizado mais de cem amputações sem perder pacientes por hemorragia, um feito notável para a medicina da época. Além disso, posicionou-se contra o uso do cautério em tecidos vivos, uma prática comum naquele período. (WOODALL, 1617. p.2-4).

## 2.2. Anatomia e os níveis de amputação

A mão humana é composta por três principais estruturas ósseas: carpo, metacarpos e falanges. O carpo consiste em oito pequenos ossos organizados em duas fileiras horizontais. A fileira mais próxima do antebraço se articula com seus ossos, enquanto a fileira mais distante conecta-se aos metacarpos, cinco ossos que constituem a base da palma da mão. Já os dedos são formados pelas falanges, sendo duas no polegar e três em cada um dos demais dedos (CALAIS, 2010).

**Figura 1** – Estrutura óssea da mão.

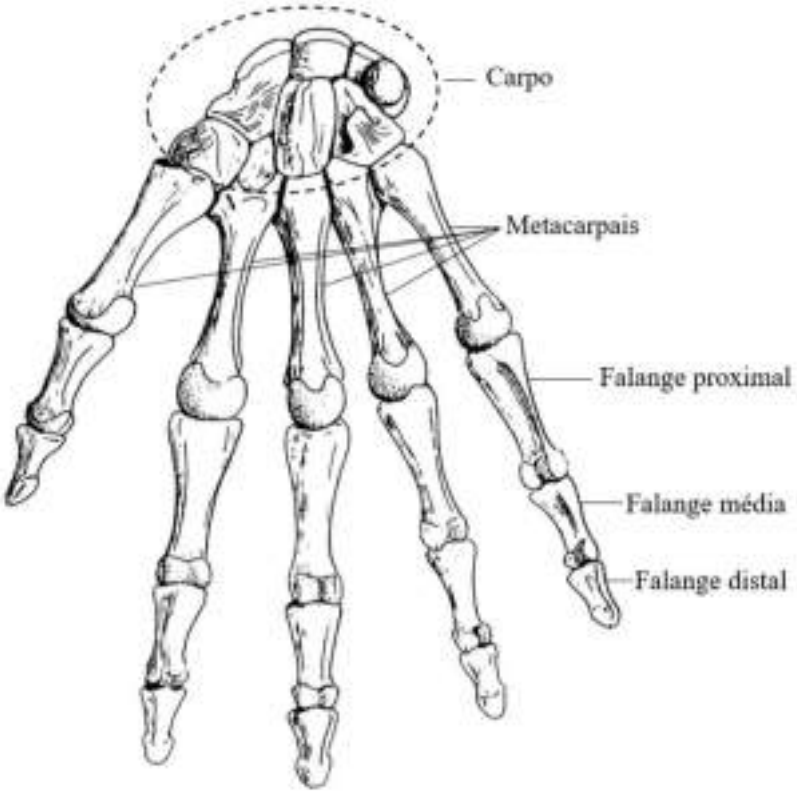


**Fonte**: Calais (2010)

As amputações nos membros superiores são classificadas de acordo com o nível do segmento afetado. Existem a amputação falangeana e transcarpal, que afetam os segmentos mais distais, a desarticulação de punho, que consiste na separação dos ossos carpais do rádio e da ulna, a amputação transradial, que ocorre no nível do rádio e da ulna, a desarticulação do cotovelo, onde o osso úmero é preservado, enquanto os ossos rádio e ulna são removidos; a amputação transumeral, que se dá no úmero, mantendo 30% dessa estrutura; e a desarticulação de ombro, que é feita na articulação glenoumeral ou preserva 30% do osso úmero. A escolha do nível de amputação deve assegurar uma cicatrização adequada, com cobertura da pele que preserve a sensibilidade e condições que facilitem o uso e a adaptação a uma prótese funcional (BRASIL, 2014).

**Figura 2 -** Tipos de amputação de membro superior

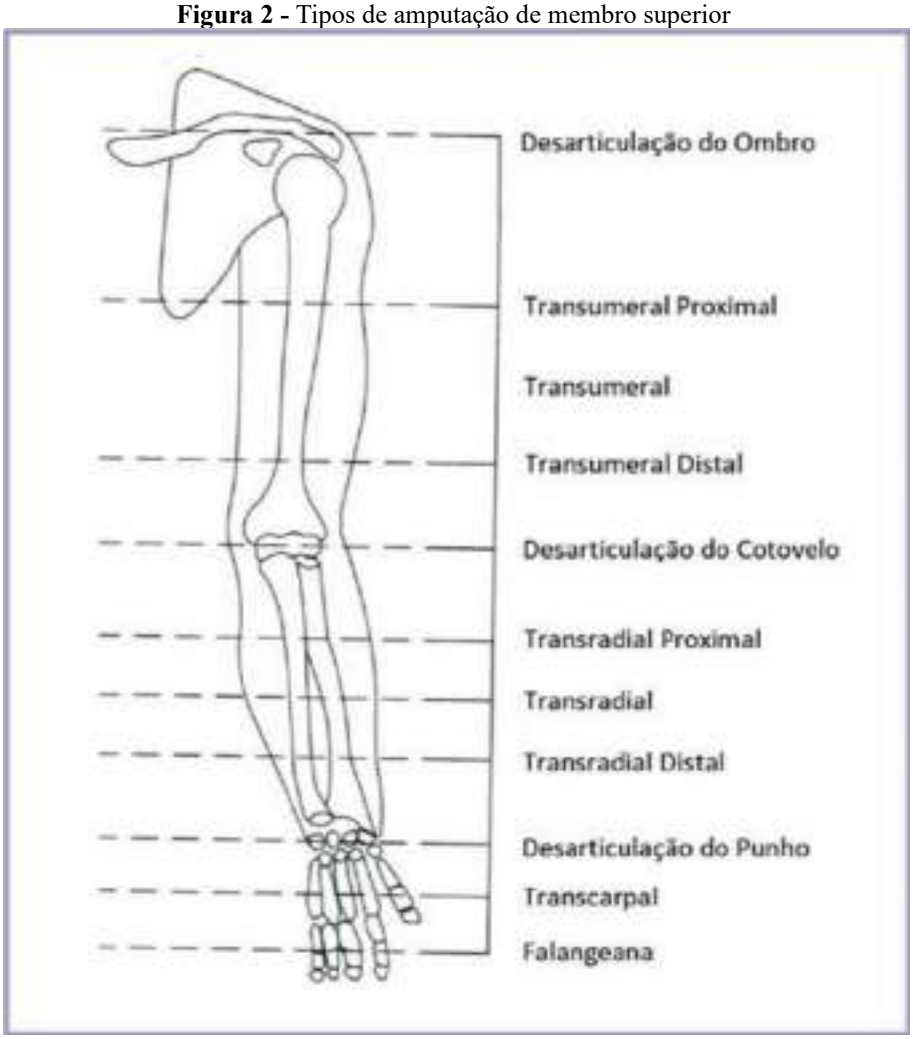


**Fonte:** Brasil (2014)

Existem diversos tipos de amputações de membros inferiores, incluindo amputações interfalageanas, a metatarsofalangeana, a transmetatarsiana, a amputação de Lisfranc que se

refere à desarticulação dos metatarsos com os cubóides e cuneiformes, a amputação de Chopart que ocorre entre os naviculares e cubóides, envolvendo o tálus e o calcâneo, a amputação de Pirogoff que consiste em uma artrodese entre a tíbia e o calcâneo, amputação transtibial, desarticulação do joelho, amputação transfemoral e a desarticulação do quadril (CARVALHO, 1998).

**Figura 3 -** Níveis de amputação de MMII

**Fonte:** Pereira (2014).

**Figura 4 -** Amputação tipo Chopart, amputação tipo Pírogoff, amputação transmetatarsiana

**Fonte:** Duerksen, (1997).

A mais frequente é a transtibial, que envolve a remoção total ou parcial de um membro nessa área, resultando em limitações funcionais. O nível de amputação do membro deve ser o mais extenso possível, considerando as particularidades de cada situação, com a recomendação de que seja realizado acima da transição músculo-tendínea do gastrocnêmio. O coto precisa ter boa mobilidade e fluxo sanguíneo, além de estar protegido por um coxim de músculo-adiposo apropriado, ter pele saudável e não apresentar dor, facilitando assim uma adaptação eficaz às próteses (PASTRE, 2005).

A amputação de desarticulação de joelho é um procedimento cirúrgico que consiste na remoção da tíbia, fíbula e patela. A taxa costuma ser menor do que a de amputações transfemorais, mesmo oferecendo resultados funcionais superiores. A população de amputados disvasculares é, em sua maioria, formada por pacientes idosos com comorbidades e limitada capacidade de reabilitação. Esses pacientes são candidatos ideais para se beneficiarem da funcionalidade extra da desarticulação do joelho, mas essa abordagem é frequentemente evitada pelos cirurgiões devido a complicações associadas à cicatrização de feridas (MURAKAMI, 2016).

A amputação transfemoral envolve a remoção de uma seção do membro inferior, situada entre a articulação do joelho e a do quadril. Esse procedimento causa uma série de mudanças funcionais na biomecânica corporal, o que pode afetar a vida diária do amputado, e levar à adoção de padrões de postura e marcha compensatórios para lidar com a ausência do membro (MARÃES, 2014).

A desarticulação do quadril implica a perda de três articulações (quadril, joelho e tornozelo), o que torna a adaptação a essa perda um desafio significativo. Tarefas como caminhar, permanecer em pé e até mesmo manter o equilíbrio ao se sentar tornam-se bastante complicadas após o procedimento. A mortalidade associada à desarticulação depende consideravelmente da condição clínica do paciente e da doença subjacente (TORRES, 2017).

Quanto ao pé, as desarticulações dos artelhos e as amputações transmetatarsianas geralmente proporcionam bons resultados funcionais. Por outro lado, as amputações nas articulações de Chopart e Lisfranc podem ocasionar equino-valgo, fazendo da amputação de Boyd ou da desarticulação de Syme opções mais apropriadas (BELANGERO, 2001). Entre os benefícios da amputação de Syme estão a redução do consumo energético ao caminhar, um membro residual robusto que suporta peso e uma possível melhora na propriocepção da prótese, devido à preservação do coxim do calcanhar. Contudo, essa abordagem pode resultar em migração do coxim, reformação do calcâneo em crianças, complicações na cicatrização de feridas, especialmente em pacientes diabéticos, e insatisfação estética (BRAAKSMA,2018).

**Figura 5 -** Níveis de amputação e desarticulação do pé: A(Syme), B(Chopart), C (Lisfranc) D (Transmetatarsal), E (Artelhos)

**Fonte:** Pereira (2017)

A amputação de Lisfranc consiste em uma desarticulação na região tarsometatarsal, enquanto a amputação de Chopart ocorre nas articulações talonavicular e calcaneocuboide. Ambos os procedimentos oferecem vantagens, como uma maior capacidade de deambulação, já que preservam o comprimento do membro em relação à amputação transtibial, além de permitir que o paciente caminhe curtas distâncias sem prótese, devido à possibilidade de carga direta no membro residual. Contudo, esses tipos de amputação são considerados controversos, pois apresentam complicações pós-operatórias, incluindo dificuldades na cicatrização de feridas, contraturas em equino e a possível necessidade de reamputação (VANDER WAL, 2023).

## 2.3. Etiologia e epidemiologia

Nos últimos anos, o Brasil teve um aumento considerável no número de amputações, a estimativa é que aproximadamente 40.000 amputações ocorram anualmente em indivíduos com diabetes, juntamente com outras causas, como acidentes de trânsito e de trabalho. A amputação é geralmente temida pela perda de um membro, que pode levar à incapacitação (DOS REIS, 2012).

As proporções de amputação em uma população podem mostrar várias correlações entre a qualidade de vida, o nível de desenvolvimento humano e o grau de educação dos habitantes, assim como as políticas públicas adotadas pelo governo e a frequência de certas doenças (MATOS, 2020).

Os homens são os mais impactados por amputações, somando 54,52% do total, enquanto as mulheres representam 45,48%. Esse dado é consistente com informações nacionais, que sugerem que as mulheres geralmente apresentam melhores práticas de autocuidado, buscando atendimento médico de forma antecipada e adotando mudanças no estilo de vida para mitigar complicações (FERNANDES, 2021).

A diabetes mellitus é uma das condições mais frequentemente associadas à amputação de membros inferiores, afetando aproximadamente 382 milhões de pessoas. Cerca de 90% dessas amputações decorrem de úlceras nos pés, sendo a neuropatia periférica um dos principais fatores de risco para o surgimento dessas lesões, devido à perda da sensibilidade protetora. A amputação de parte da extremidade inferior, em nível transtibial, pode resultar em várias complicações, como reações alérgicas, edema, dor fantasma, alterações na sensibilidade do coto, além de contraturas musculares e rigidez nas articulações adjacentes. Ademais, a perda total ou parcial de um membro afeta significativamente a mobilidade e a estabilidade, especialmente entre os idosos (PEREIRA, 2020).

Aproximadamente 50% das amputações ocorre em indivíduos diabéticos, seguidos por pacientes com aterosclerose não diabética, embolias e tromboses arteriais severas. Aqueles com diabetes que apresentam neuropatia ou isquemia estão mais vulneráveis a úlceras e infecções, o que frequentemente leva à necessidade de amputação. Traumatismos e tumores malignos representam 10,6% e 5,8% das amputações em membros inferiores, respectivamente. Embora haja um aumento nas intervenções de revascularização, alguns estudos indicam que a taxa de amputações se manteve constante, devido ao aumento dos casos de aterosclerose, diabetes mellitus e ao envelhecimento da população (JESUS-SILVA, 2017).

A (figura 6) apresenta a distribuição das amputações em 2019, evidenciando a contribuição percentual de cada região no total de amputações.

**Figura 6 -** Proporção (em porcentagem nacional) da incidência de amputações por regiões do Brasil pelo tipo de amputação, em 2019.

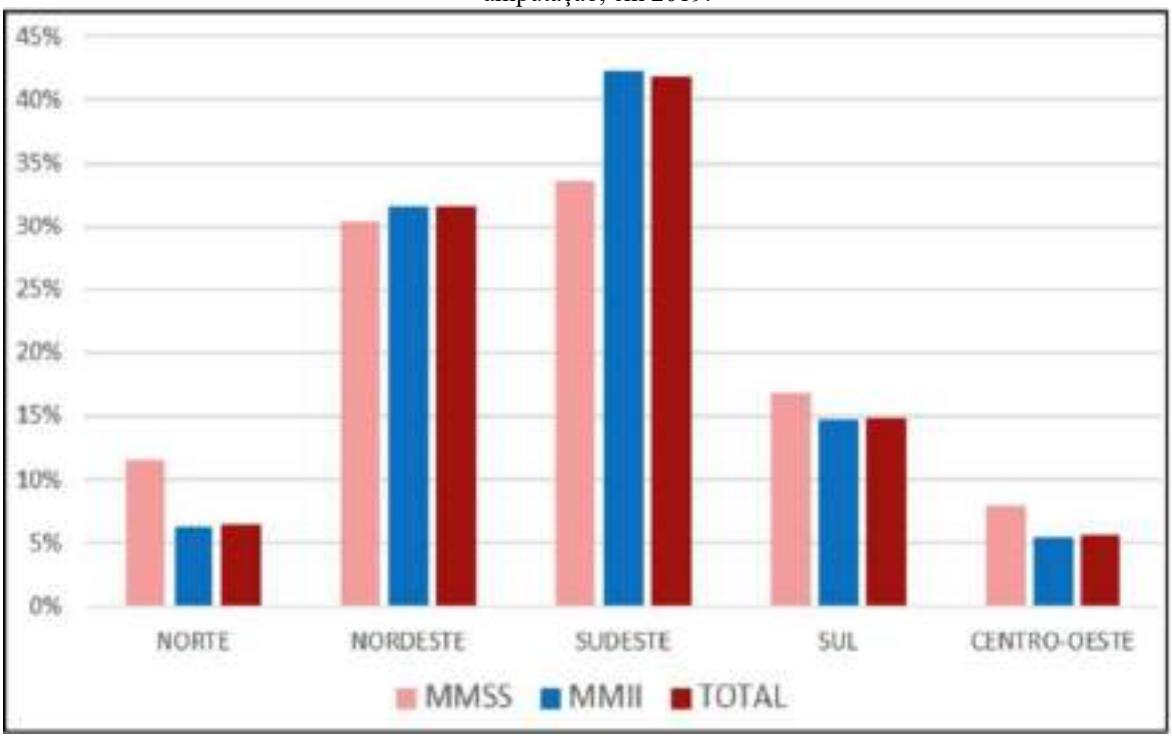


**Fonte:** IBGE (2019)

A região Sudeste destacou-se como a que mais contribuiu em todas as categorias, com quase 35% para membros superiores (MMSS), mais de 40% para membros inferiores (MMII) e no total de amputações. O Nordeste ocupou a segunda posição em todas as categorias, atingindo 30% tanto para MMSS quanto para MMII e no total geral. A região Sul ficou em terceiro lugar, com 15% em cada categoria. As regiões Norte e Centro-Oeste mostraram percentuais semelhantes para MMII e amputações totais, enquanto para MMSS, a região Norte apresentou 10%, com o Centro-Oeste ligeiramente abaixo desse número (IBGE, 2019).

A maioria das pessoas que passam por amputações lida com problemas psicológicos, com os jovens adultos do sexo masculino sendo os mais impactados, principalmente em situações de amputações traumáticas que acontecem de maneira abrupta. Esses indivíduos podem encontrar dificuldades na execução de tarefas diárias, resultando na perda de sua autonomia, no surgimento de sentimentos de inferioridade e em alterações na vida afetiva e sexual. Essa situação pode levar a um estado de revolta e, em casos mais severos, a pensamentos suicidas (DE SANTANA CARVALHO,2020).

## 2.4. Coto de amputação

A funcionalidade do coto após a amputação depende do seu nível e da causa que levou à cirurgia. Amputações em níveis mais altos resultam em menor funcionalidade e maior

demanda energética durante a marcha, devido à redução do braço de alavanca necessária para iniciar o movimento. Para minimizar esses impactos, as técnicas de amputação foram aprimoradas, buscando preparar melhor o coto para o uso da prótese, permitindo uma caminhada mais eficiente e confortável, sem dor ou desconforto (DA ROSA, 2017).

Durante a avaliação do coto, é crucial detectar elementos que possam comprometer a protetização, como espículas ósseas, que podem gerar desconforto e complicações. Também é importante analisar a funcionalidade do coto, considerando fatores como a cicatrização adequada, a presença de tecido cicatricial de boa qualidade, e uma cobertura suficiente de tecido mole. Esses fatores são determinantes para facilitar a adaptação à prótese e garantir maior conforto e mobilidade (SANTOS, 2018).

## 2.5. Síndrome do membro fantasma e protetização

A dor do membro fantasma é uma complicação comum entre pessoas que passaram por amputações, tendo entre 50% e 80% dos casos. Já a sensação do membro fantasma, aquela impressão de que o membro ainda está presente, pode surgir em até 90% dos pacientes, geralmente nos primeiros seis meses após cirurgia, essas sensações costumam aparecer algumas semanas depois do procedimento, mas também podem se manifestar apenas anos mais tarde. Em muitos casos, a dor fantasma vem acompanhado de incómodos no que restou do membro, dificultando ainda mais o processo de adaptação (COSTA, 2021).

Essa condição tem um impacto significativo na vida do amputado, interferindo nas atividades de dia a dia e prejudicando a qualidade de vida. É comum que a pessoa enfrente sentimentos como tristeza, luto, culpa e rejeição, além de lidar com o medo de não se reconhecer mais em seu próprio corpo. Essas emoções podem afetar diretamente a autoestima e provocar mudanças tanto no aspecto funcional quanto no emocional (JACON, 2020).

Para melhorar a qualidade de vida e promover maior independência nas atividades diárias, elevando assim a autoestima, é essencial que indivíduos com deficiências físicas que resultem na perda total ou parcial de um membro superior ou inferior passem pelo processo de protetização. Esse processo envolve a utilização de um dispositivo artificial que substitui a parte do corpo ausente, visando reabilitar o paciente e permitir que ele retome uma vida normal e se reintegre à sociedade. A utilização da prótese facilita a locomoção e aumenta a funcionalidade nas atividades diárias e profissionais, resultando em uma melhoria significativa na qualidade de vida (DE VASCONCELOS, 2011).

A utilização de próteses é fundamental para oferecer mais mobilidade e independência. Nos pacientes com amputação transtibial, caminhar com uma prótese requer menos energia, o

que possibilita que eles percorram distâncias maiores do que quando usam muletas. Além disso, ao prescrever muletas, é essencial considerar o risco cardiovascular, pois isso pode levar a uma redução da distância percorrida e um aumento no gasto energético (OZAKI, 2010).

As próteses são dispositivas de difícil obtenção devido ao seu elevado custo. Essa despesa representa uma das principais barreiras que dificultam a aquisição por parte das famílias, especialmente no caso de crianças, que estão em crescimento e necessitam de constantes adaptações. A impressão tridimensional de próteses (3D) surge como uma alternativa promissora, pois pode diminuir significativamente os custos em relação às próteses tradicionais, tornando-as mais acessíveis (GRETSCH et al., 2015 p. 400-403).

**Figura 7 -** Próteses 3D de membro superior

**Fonte:** Hawthorn (2017)

## 2.6. Biomecânica da marcha e a tecnologia de próteses de membro inferior e superior

A marcha humana é composta por um movimento repetitivo, dividido em duas fases fundamentais: a fase de apoio e a fase de balanço. A fase de apoio corresponde a

aproximadamente 60% do ciclo total da marcha, enquanto os 40% restantes são ocupados pela fase de balanço. Um ciclo completo tem início quando um dos pés (esquerdo ou direito) toca o solo e se encerra quando o calcanhar desse mesmo pé retorna ao chão após uma passada completa. Essas duas fases principais podem ser desmembradas em eventos mais específicos. Ao longo do ciclo, a biomecânica do membro inferior se ajusta continuamente para absorver o impacto do contato com o solo, impulsionar o corpo para frente e controlar a velocidade e o comprimento do passo (KHARB et al., 2011).

Nos primeiros 10% do ciclo da marcha, a planta do pé entra em contato com o solo, e a musculatura se ativa para absorver o impacto e amortecer a carga, já que todo o peso corporal passa a ser sustentado por apenas uma das pernas. Essa etapa é subdividida em duas fases: o contato inicial e a resposta à carga. Entre 10% e 30% do ciclo, o centro de gravidade do corpo atinge seu ponto mais alto. Já entre 30% e 50%, ocorre um aumento no torque da articulação do tornozelo, o que contribui para a progressão da marcha e impulsiona o corpo para frente. A partir dos 60%, tem início a fase de balanço, na qual o joelho se flexiona para permitir que a perna avance até completar a passada. Nesse momento, o pé se prepara novamente para absorver o impacto do contato com o solo e dar continuidade ao ciclo (ANDRADE, 2018).

Assim, para que uma prótese ativa possa substituir efetivamente um membro natural, ela deve ser capaz de reproduzir as funções biomecânicas complexas do membro biológico, como suporte de peso, movimentação e absorção de impacto. Isso requer a integração de um atuador capaz de fornecer força e controle adequados, podendo ser do tipo hidráulico, pneumático ou baseado em motoredutores. Nesse contexto, Feng et al. (2016) destacam o uso de atuadores pneumáticos no desenvolvimento de próteses transtibiais, apontando vantagens como leveza, baixo custo e alta relação, potência/peso. A aplicação de cilindros pneumáticos permite não apenas impulsionar movimentos articulares com eficiência, mas também melhorar o conforto e a funcionalidade da marcha protética, evidenciando o potencial desses atuadores para replicar, com precisão, o comportamento biomecânico de membros naturais.

**Figura 8** – Fases da marcha representadas em uma imagem.

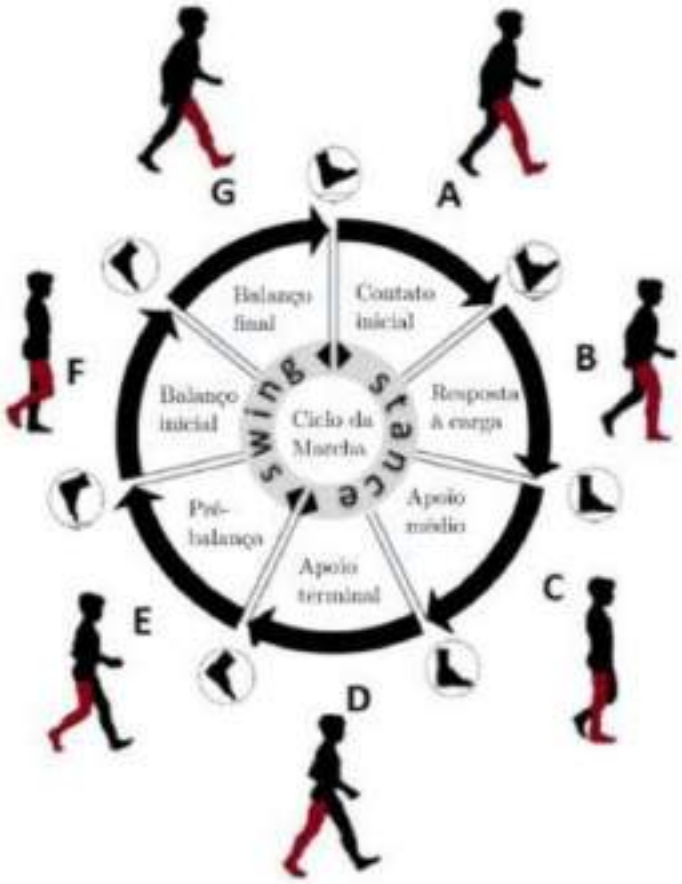


**Fonte**: Alharthi (2019)

Esses atuadores são alimentados por uma fonte de energia, geralmente uma bateria, que pode estar incorporada à prótese ou ser externa. Para controlar os parâmetros da marcha e outras atividades motoras, são utilizados algoritmos de controle que permitem gerenciar a interação do dispositivo com o ambiente (TUCKER et al., 2015).

A Figura (9) apresenta as curvas de movimento das articulações do joelho e tornozelo em próteses robóticas, demonstrando semelhança com os padrões de articulações biológicas durante a caminhada. A precisão da cinemática da prótese e a sua semelhança com os movimentos de indivíduos saudáveis, dependem de fatores como o tipo de sensores empregados, a estratégia de controle utilizada e a configuração do atuador (CHRIST, 2016)

**Figura 9** – (a) Curva executada por um joelho robótico. (b) Curva executada por uma prótese de pé.

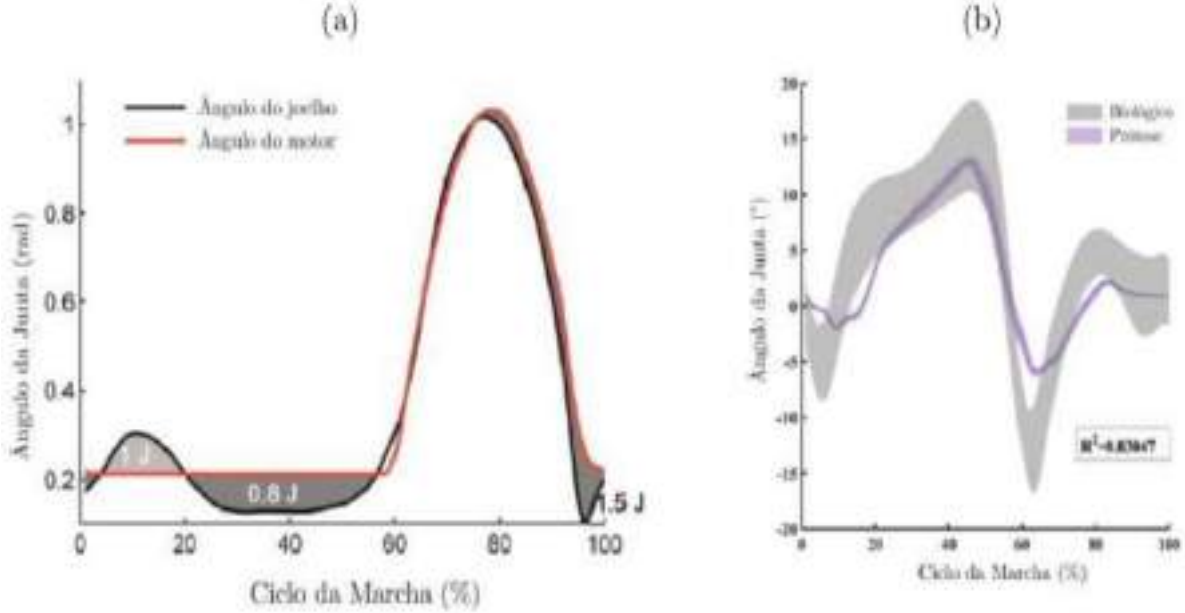


**Fonte:** Rouse, (2014); Carney et al. (2021).

O mais antigo relato escrito sobre uma prótese de mão remonta ao ano 77 a.C., descrevendo um dispositivo de ferro criado para um general romano, com a finalidade de auxiliá-lo a manter o escudo durante as batalhas (ZUO, 2014). Um exemplo primitivo de prótese de mão com articulação passiva foi utilizado pelo cavaleiro alemão Götz von Berlichingen, em 1505. Essa prótese permitia o movimento dos dedos de forma limitada, possibilitando que ele controlasse as rédeas do cavalo e manuseasse armas, conforme mostra a (Figura 10) (ZUO, 2014). Dessa forma, observa-se que os primeiros modelos de próteses conhecidos foram desenvolvidos com o intuito de atender às exigências de combate de figuras militares de alto escalão.

**Figura 10** – Mão de ferro de Götz



**Fonte**: Adaptado de (ZUO, 2014)

Durante o século XX, o avanço na tecnologia de próteses foi significativo, impulsionado por maiores investimentos na área e pela criação de centros de pesquisa especializados. Esse progresso foi, em grande parte, motivado pelas duas guerras mundiais, que resultaram em mais de 5.800 amputações de membros superiores apenas nos Estados Unidos, além da tragédia causada pela Talidomida, um medicamento que levou ao nascimento de muitas crianças com ausência ou má-formação de membros (ZUO, 2014).

No panorama moderno, as próteses para mãos podem ser separadas em quatro modelos (CHAMLIAN, 2010):

- Estética;
- Mecânica;
- Mioelétrica;
- Híbrida.

A prótese estética, também conhecida como prótese passiva, tem como principal objetivo restaurar a aparência do membro amputado, contribuir para o equilíbrio postural e

oferecer suporte ao corpo (BRASIL, 2016; CHAMLIAN, 2010). Esse tipo de prótese não utiliza fontes de energia externas, funcionando exclusivamente com os movimentos corporais do usuário. É fabricada com materiais leves e, para alcançar um aspecto mais natural, as versões mais realistas são feitas de silicone e pintadas manualmente para imitar a tonalidade da pele da pessoa. Um exemplo desse tipo de prótese de mão é o modelo Livingskin, desenvolvido pela empresa Ossur.

**Figura 11** – Prótese estética de mão.

**Fonte**: Ossur (2020)

A prótese mecânica funciona por meio de um sistema de cabos e tirantes, permitindo a movimentação de articulações como a mão ou o cotovelo, especialmente em casos de amputações transumerais. Para que seu uso seja eficiente, o paciente precisa passar por um período de treinamento e demonstrar comprometimento, pois, conforme o nível da amputação, o manuseio da prótese pode ser desafiador (BRASIL, 2017). Esse tipo de prótese é, em geral, fabricado com materiais como fibra de carbono e polímeros, o que garante resistência, durabilidade e um peso intermediário.

A prótese mioelétrica é caracterizada por utilizar uma bateria como fonte de energia e ser controlada por eletrodos que captam sinais mioelétricos, ou seja, impulsos gerados pelo cérebro que provocam a contração dos músculos (CHAMLIAN, 2010).

Esse tipo de prótese conta com um sistema composto por eletrodos, mecanismos de filtragem e amplificação dos sinais, além de um microcontrolador responsável pelo

processamento e controle das ações, que são executadas por pequenos motores que movimentam as partes da prótese.

Segundo dados do INSS, em 2019 foram adquiridas apenas seis unidades desse tipo de equipamento, com valores variando entre R$ 53.100,00 e R$ 94.400,00 (BRASIL, 2019).

As versões mais modernas das próteses mioelétricas de mão conseguem reproduzir uma variedade de movimentos naturais, como é o caso do modelo Michelangelo, da empresa Ottobock, que permite, por exemplo, segurar objetos e controlar o movimento do polegar. A empresa também disponibiliza uma cobertura estética que pode ser colocada sobre a prótese, conferindo-lhe uma aparência mais próxima à do membro original (OTTOBOCK, 2020).

**Figura 12** – Sistema Michelangelo.

**Fonte**: Ottobock, (2020).

A i-Limb Quantum, desenvolvida pela empresa islandesa Össur, é uma prótese de alta tecnologia, que permite a recuperação de diversos movimentos da mão graças aos seus cinco dedos com articulação independente. Esse modelo se destaca por oferecer quatro diferentes formas de controle, por gestos, via aplicativo de celular, por sensores musculares e sensores de proximidade, o que amplia significativamente sua funcionalidade e versatilidade (ÖSSUR, 2020).

**Figura 13** – i-Limb Quantum.

**Fonte**: Ossur (2020).

Já a prótese híbrida é a junção das tecnologias utilizadas na mecânica e na mioelétrica, e geralmente é utilizada para desarticulações do ombro e amputação transumeral (CHAMLIAN, 2010). Sua composição comum se dá com a parte mecânica, sendo a articulação do cotovelo, e a parte elétrica sendo a mão mioelétrica.

Para a construção de uma prótese de mão ativa com baixo custo, é fundamental considerar, desde o início do desenvolvimento, o modelo mecânico que será impresso e montado. Para garantir que o projeto seja de fácil aplicação, é ideal optar por um modelo já existente que seja simples de confeccionar, montar e realizar manutenções, com poucas peças e componentes facilmente encontrados no mercado. Isso torna o reparo mais acessível e viável para a maioria da população. Um fator determinante na redução de custos é a escolha de um modelo mecânico em 3D com licença open source, permitindo sua reprodução e modificação livremente, sem custos adicionais. Entre as principais plataformas para buscar esses modelos estão o GitHub, que reúne códigos-fonte e projetos colaborativos (GITHUB, 2020).

Thingiverse, (2017) considerada a maior comunidade de impressão 3D do mundo, que incentiva o uso de licenças livres nos projetos compartilhados. A (Figura 14) ilustra o protótipo montado com base em três modelos encontrados nessas plataformas.

**Figura 14** – Exiii HACKberry, Brunel Hand 2.0 e Humanoid Robotic Hand.

**Fonte**: Openbionics (2018); Thingiverse (2017).

Para indivíduos que sofreram amputação acima do joelho, é necessária a utilização de uma articulação mecânica, cuja função principal é garantir a estabilidade durante o ciclo da marcha. A marcha é definida como a sequência de movimentos rítmicos e alternados do tronco e dos membros, que possibilita a locomoção do corpo humano. Essas articulações podem ser produzidas com materiais como aço inoxidável, alumínio ou titânio, e contar com sistemas de pistões hidráulicos, pneumáticos ou mecanismos com molas. Com o avanço da tecnologia, existem joelhos com controle automático como ilustrado na (Figura 15), que utilizam sensores para identificar os movimentos e proporcionar a estabilidade adequada durante a caminhada (SILVA JUNIOR, 2010).

**Figura 15** - Joelho uniaxial, policêntrico e autocontrolado

**Fonte:** Silva (2007)

Assim como acontece com os joelhos protéticos, os pés também desempenham um papel fundamental na estabilidade e no processo da marcha, sendo confeccionados de forma personalizada. Atualmente, o mercado oferece uma ampla variedade de modelos, que vão desde versões com articulações mais simples até opções mais avançadas, com sistemas autocontrolados que funcionam em sincronismo com o joelho (Figura 16).

**Figura 16** - Diferentes tipos de pés protéticos

**Fonte**: Silva (2007)

Embora a produção de softwares e dispositivos de tecnologia assistiva tenha crescido, o uso de impressoras 3D para criar adaptações destinadas a pessoas com disfunções físicas ainda é relativamente recente no Brasil. Esse tipo de tecnologia permite personalizações mais precisas conforme as necessidades de cada paciente, eliminando o uso de materiais

desconfortáveis, como o velcro. Também viabiliza a criação de peças com encaixe exato, sem costuras ou sobreposições comuns nas adaptações feitas com termoplásticos, além de, em certos casos, aprimorar a estética do produto. Outro benefício importante é o custo reduzido em comparação às soluções já disponíveis no mercado (AMARAL, 2017).

## 2.7. Tratamento

A reabilitação precoce oferece benefícios e melhora os resultados funcionais em diversas condições de saúde que afetam pessoas com deficiência. As ações de reabilitação abrangem não apenas as funções e estruturas corporais, mas também consideram atividades, participação, e fatores pessoais e ambientais. Essas disciplinas visam permitir que pessoas com deficiência atinjam o maior nível possível de funcionalidade, favorecendo sua integração ao ambiente em que vivem. O foco é prevenir a perda de funções, melhorar ou recuperar capacidades perdidas (OMS, 2012).

A reabilitação de uma pessoa amputada não significa, necessariamente, que ela receberá uma prótese. Contudo, para aqueles que são candidatos ao uso de próteses, a reabilitação é considerada completa apenas quando conseguem utilizá-las com total controle e independência em suas atividades diárias, profissionais e recreativas. Para atingir essa reabilitação completa, é essencial contar com uma equipe multiprofissional e interdisciplinar, assegurando que o indivíduo tenha acesso a um atendimento integral que inclua médicos, fisioterapeutas, protéticos, psicólogos, nutricionistas e assistentes sociais, entre outros especialistas (SANTOS, 2015).

O tratamento da dor fantasma, segundo Junior et al. (2009), é classificado com base nas sensações relatadas pelos pacientes. Para câimbras, recomenda-se exercícios bilaterais e estimulação elétrica oscilante no coto. A terapia manual, como percussão e amassamento, também é usada para reduzir a sensibilidade. Em casos de desconforto, a crioterapia e o ultrassom podem ajudar a aliviar a dor. Para queimas intensas, aplicam-se TENS, acupuntura e estimulação elétrica para dessensibilização. Além disso, técnicas físicas, como tapotagem e fricção, são empregadas, e métodos similares são utilizados para dores em forma de aperto ou torção.

A terapia do espelho (TE) é uma abordagem de reabilitação utilizada no tratamento de pacientes amputados. Ela atua ativando áreas motoras e pré-motoras do córtex cerebral, o que resulta no recrutamento de neurônios motores, melhorando a mobilidade do membro fantasma e revertendo alterações neuroplásticas no córtex sensório-motor, além de reduzir a dor. A técnica do espelho gera uma ilusão do membro amputado e altera o feedback visual, fazendo com que

o paciente sinta que seu esquema corporal está normal e, assim, a dor fantasma diminui (MOTA, 2021).

Para analisar a marcha e a funcionalidade de pacientes amputados, são aplicados diversos testes e escalas, como o Timed Up and Go (TUG), teste de caminhada de 2 minutos, e o Amputee Mobility Predictor, entre outros. Além disso, para avaliar a condição funcional tanto do membro residual quanto do membro oposto à amputação, a termografia tem se mostrado uma ferramenta útil, especialmente por sua capacidade de analisar a circulação sanguínea. Estudos indicam que essa técnica é um meio confiável para determinar o nível de amputação de um membro (DIAS, 2021).

A cinesioterapia em amputados de membros inferiores contribui para o aprimoramento das capacidades funcionais, alívio de desconfortos, e melhora do bem-estar geral, além de favorecer a mobilidade e o fortalecimento da região residual. Já a utilização da prótese visa recuperar movimentos e atividades do segmento perdido, promovendo adaptação confortável, respeitando características corporais e auxiliando na obtenção de uma marcha equilibrada, com maior firmeza e confiança. (RHENS, 2023)

Durante o processo de reabilitação com o uso de prótese, é essencial que a pessoa amputada receba orientações adequadas sobre sua utilização, desde a colocação e remoção correta, até o domínio das funções básicas. No caso de dispositivos para membros inferiores, é necessário desenvolver habilidades como a transferência de peso para o lado protetizado, locomoção em superfícies irregulares, além de subir e descer degraus, contornar obstáculos e realizar movimentos de sentar e levantar com segurança. Para adaptações em membros superiores, o foco está na coordenação para manipular objetos, bem como na adaptação ao peso e às novas sensações transmitidas pelo equipamento. Em ambos os casos, o treinamento nas Atividades de Vida Diária (AVDs) torna-se indispensável para promover maior independência e qualidade de vida. (BRASIL, 2013).

**Figura 17 -** Treinamento de AVD

**Fonte:** Brasil (2013)

Alongamento terapêutico ativo assistido, mantendo a posição por 20 segundos bilateralmente com o auxílio de uma faixa elástica em uma amputação de MMII. O fortalecimento muscular e a redução do edema são fundamentais para aumentar sua independência. A eletroterapia é utilizada para facilitar os movimentos e promover o ganho de força muscular. Já o enfaixamento compressivo tem a função de prevenir ou reduzir o edema, estimular o metabolismo, modelar o coto e prepará-lo para o uso de prótese. Além disso, o exercício de descarga de peso sobre uma cadeira, com o auxílio de um espelho, auxilia o paciente a lidar com diferentes sensações, contribuindo para o controle da dor e das sensações fantasmas (SALLES, 2024).

**Figura 18 -** Alongamento Terapêutico ativo assistido, eletroterapia ativo resistida, descarga de peso

**Fonte:** Salles (2024)

Segundo Lima, Chamlian e Masiero (2016), o processo de reabilitação de pessoas amputadas costuma seguir três etapas principais: a avaliação geral do paciente, a reabilitação pré-protética e, posteriormente, a reabilitação pós-protética. No entanto, complicações como a dor fantasma podem dificultar ou atrasar esse processo, sendo necessário, primeiramente, que o paciente esteja em boas condições gerais para que a reabilitação possa ser efetiva.

## 3. CONCLUSÃO

A reabilitação fisioterapêutica após perda de segmento corporal, associada ao processo de adaptação protética, representa uma área complexa que demanda a integração de conhecimentos biomecânicos, neurofuncionais e tecnológicos. A partir da revisão da literatura, constatou-se que a atuação fisioterapêutica, desde o período pré-operatório até a fase de reabilitação avançada, exerce influência direta na funcionalidade, na prevenção de complicações secundárias e na otimização da adaptação ao dispositivo protético.

As abordagens voltadas para o manejo do coto, o controle da dor do membro fantasma, o treinamento de marcha e a educação funcional do paciente demonstram impacto positivo na reabilitação global. Paralelamente, os avanços em próteses mioelétricas, robóticas e impressas em 3D revelam um cenário promissor, embora seu custo e limitada acessibilidade ainda representem barreiras significativas à sua ampla utilização.

Conclui-se que o sucesso da reabilitação está diretamente relacionado à intervenção fisioterapêutica precoce, personalizada e baseada em evidências, bem como à incorporação de tecnologias que favoreçam a funcionalidade e a reintegração social. A formação contínua dos profissionais e o incentivo à pesquisa aplicada, são fundamentais para ampliar o impacto das estratégias terapêuticas, e garantir maior qualidade de vida aos indivíduos acometidos por amputações.

Além disso, é imprescindível considerar que a reabilitação não se limita à dimensão física. O enfrentamento das transformações corporais e emocionais que acompanham a perda de um membro exige uma abordagem humanizada, que reconheça o paciente como sujeito de sua própria história. A atuação da fisioterapia, quando aliada ao suporte psicológico e ao acolhimento social, favorece não apenas a reintegração funcional, mas também a reconstrução da autoestima e da identidade do indivíduo diante de uma nova realidade.

Por fim, destaca-se a importância de políticas públicas que garantam o acesso equitativo a tecnologias assistivas e ao acompanhamento fisioterapêutico de qualidade. Investimentos em capacitação profissional, pesquisas aplicadas e subsídios para aquisição de próteses modernas são medidas essenciais para reduzir desigualdades e promover inclusão. A reabilitação eficaz é, portanto, um processo contínuo, que depende do comprometimento coletivo entre ciência, sociedade e gestão pública.

# REFERÊNCIAS


ALHARTHI, A. S.; YUNAS, S. U.; OZANYAN, K. B. Deep learning for monitoring of human gait: A review. **IEEE Sensors Journal**, IEEE, v. 19, n. 21, p. 9575–9591, 2019. Citado na página 18. Disponível em: https://doi.org/10.1109/JSEN.2019.2928777

AMARAL, Daniela Salgado et al. Tecnologia assistiva em 3D para pessoas com déficit de função manual por doença de Parkinson. **Interinstitucional Brasileira de Terapia Ocupacional – REVISBRATO**, v. 1, n. 4, p. 465–474, 2017. Disponível em: https://revistas.ufrj.br/index.php/ribto/article/view/12176.

AMATO, Alexandre Campos Moraes. **Breve História da Cirurgia**. 1. ed. São Paulo: Clube de Autores, 2020, p. 3-10. Disponível em: https://books.google.com.br/books?hl=ptBR&lr=&id=LrkKEAAAQBAJ&oi=fnd&pg=PA7&dq=breve+historia+da+cirurgia&ots=2R S1JPuAZX&sig=6iGuyxmREVadaN5rIeqlywWg3hI

ANDRADE, R. M. de. **Joelho magneto-reológico para próteses transfemurais: prototipagem digital, fabricação e identificação experimental**. Universidade Federal de Minas Gerais, 2018. Citado nas páginas 14 e 17. Disponível em: https://repositorio.ufmg.br/handle/1843/BUBD-AZ2MNM.

BARE, B. G.; SMELTZER, S. C. **Tratado de enfermagem médico-cirúrgica**. 8. ed. Rio de Janeiro: Guanabara Koogan, 1997. 370 p. Disponível em: https://www.revistas.usp.br/fpusp/article/view/78379.

BELANGERO, William Dias, *et al*. Amputação dos membros inferiores na criança: relato e experiência em 21 casos. **Acta Ortopédica Brasileira**, v. 9, p. 6-10, 2001.Disponivel em: https://www.scielo.br/j/aob/a/kmPdHJRPQY9DHZF84pFqjjz/

BRAAKSMA, Rudwina; DIJKSTRA, Pieter U.; GEERTZEN, Jan HB. Syme amputation: a systematic review. **Foot & ankle international**, v. 39, n. 3, p. 284-291, 2018. Disponível em: https://journals.sagepub.com/doi/abs/10.1177/1071100717745313

BRASIL. Ministério da Saúde. Secretaria de Atenção à Saúde. Departamento de Ações Programáticas Estratégicas. **Diretrizes de Atenção à Pessoa Amputada**. Brasília: Ministério da Saúde, 2013. Disponível em: https://www.gov.br/saude/pt-br/assuntos/saude-de-a-az/s/saude-da-pessoa-com-deficiencia/publicacoes/diretrizes-de-atencao-a-pessoaamputada.pdf/@@download/file

BRASIL. Instituto Nacional do Seguro Social. **Manual sobre prescrição de órteses, próteses ortopédicas não implantáveis e meios auxiliares de locomoção**. Brasília, 2017. Disponível em: https://www.gov.br/inss/pt-br/assuntos/beneficios/beneficios-por-incapacidade/manual-sobre-prescricao-de-orteses-proteses-ortopedicas-nao-implantaveis-e-meios-auxiliares-de-locomocao.

BRASIL. Instituto Nacional do Seguro Social. **Contrato SEI/INSS nº 0135869**. Brasília, 2019. Disponível em: https://www.gov.br/inss/pt-br/centrais-de-conteudo/publicacoes/contratos-e-licitacoes/sei-inss-0135869-contrato-html/view.

BRASIL. **Técnico em órteses e próteses: livro-texto**. Ministério da Saúde. Secretaria de Gestão do Trabalho e da Educação na Saúde. Departamento de Gestão do Trabalho na Saúde – Brasília: Ministério da Saúde, 2014. Disponível em: https://www.gov.br/conitec/ptbr/midias/artigos_publicacoes/manual_praticasgestao_opme_2016.pdf

BRASIL. **Conheça a assistência oferecida pelo SUS às pessoas com deficiências**. Ministério da Saúde, 2016. Disponível em: http://www.blog.saude.gov.br/index.php/entenda-o-sus/52060-conheca-a-assistencia-oferecida-pelo-sus-as-pessoas-que-tem-limitacoes-funcionais.

CALAIS-GERMAIN, Blandine. **Anatomia para o movimento: introdução à análise das técnicas corporais**. 4. ed. Barueri, SP: Manole, 2010. Citado nas páginas 157–189. Disponível em: https://integrada.minhabiblioteca.com.br/#/books/9788520449592/cfi/5!/4/2@100:0.00.

CARNEY, M. E.; SHU, T.; STOLYAROV, R.; DUVAL, J.-F.; HERR, H. M. Design and preliminary results of a reaction force series elastic actuator for bionic knee and ankle prostheses. **IEEE Transactions on Medical Robotics and Bionics**, v. 3, n. 3, p. 542–553, 2021. Citado na página 18. Disponível em: https://doi.org/10.1109/TMRB.2021.3098921.

CARVALHO, AE, *et al*. Indicações de técnicas cirúrgicas no tratamento da polidactilia no pé. **Revista Brasileira de Ortopedia**. São Paulo, v. 33, n. 7, 1998. Disponível em: http://periodicos.ifsc.edu.br/index.php/rtc/article/view/697

CHAMLIAN, Therezinha Rosane. **Medicina Física e Reabilitação**. Rio de Janeiro: Guanabara Koogan, 2010. p. 429–433. Disponível em: https://integrada.minhabiblioteca.com.br/#/books/978-85-277-1960-5.

CHAMLIAN, Therezinha Rosane; SANTOS, Juliana Kliemke; FARIA, Cecília Caruggi; PIRRELO, Maria Silvia; LEAL, Caio Pereira. Dor relacionada à amputação e funcionalidade em indivíduos com amputações de membros inferiores. **Acta Fisiátrica**, v. 21, n. 3, p. 113–116, 2014. Disponível em: https://www.revistas.usp.br/actafisiatrica/article/view/103843.

CHRIST, O.; BECKERLE, P. Towards active lower limb prosthetic systems: design issues and solutions. **BioMedical Engineering OnLine**, v. 15, p. 139, 2016. Citado na página 18. Disponível em: https://doi.org/10.1186/s12938-016-0283-x.

COSTA, Víctor de Oliveira, et al. Qualidade de vida e sensação fantasma em pacientes amputados em membro inferior da região de Juiz de Fora, Minas Gerais: um estudo transversal. **Dementia & Neuropsychologia**, v. 15, p. 275-280, 2021. Disponível em: https://www.scielo.br/j/dn/a/zrGqbmkF7YZJg9vL4qWgq9N/abstract/?lang=pt

DA ROSA, Michelangelo; RENOSTO, Alexandra; MENEGHINI, Gisele Oltramari. Efeitos do Método de Facilitação Neuromuscular Proprioceptiva na marcha de indivíduos protetizados unilateralmente. **Revista interdisciplinar ciências médicas**, v. 1, n. 1, p. 62-77, 2017. Disponível em: http://revista.fcmmg.br/index.php/RICM/article/view/57

DE ALMEIDA, Isadora Lobo; SANTOS, Roniery Corrreia; NASCIMENTO, Karllos Hoberty Alves. Vivências do luto e amputação em um hospital de urgência e trauma. **Revista Científica da Escola Estadual de Saúde Pública de Goiás** "Cândido Santiago", v. 9, p. 1-17, 2023. Disponível em: https://www.revista.esap.go.gov.br/index.php/resap/article/view/538

DE LIMA, David Braga, *et al*. Atividade física, ajuste à prótese e condição de saúde de pessoas com amputação de membro inferior. **Acta Fisiátrica**, v. 30, n. 3, p. 187-193, 2023. Disponível em: https://pesquisa.bvsalud.org/gim/resource/enauMartinsNetoViviana/biblio1531040.

DE SANTANA CARVALHO, José; DE SENA, Alexsandro Rodrigues; NETO, Augusto Cesar Barreto. Epidemiologia das amputações traumáticas atendidas em hospital público de referência em traumatologia e ortopedia. **Brazilian Journal of Development**, v. 6, n. 5, p.25068-25078, 2020. Disponível em: https://ojs.brazilianjournals.com.br/ojs/index.php/BRJD/article/view/9635.

DE SOUSA, Angélica Silva; DE OLIVEIRA, Guilherme Saramago; ALVES, Laís Hilário. A pesquisa bibliográfica: princípios e fundamentos. **Cadernos da FUCAMP**, v. 20, n. 43, 2021. Disponível em: https://revistas.fucamp.edu.br/index.php/cadernos/article/view/2336

DE VASCONCELOS, Thiago Brasileiro. Avaliação da qualidade de vida de pacientes amputados transtibiais unilaterais antes e após a protetização. **Fisioterapia Brasil**, v. 12, n. 4, p. 291-297, 2011. Disponível em: https://convergenceseditorial.com.br/index.php/fisioterapiabrasil/article/view/927.

DIAS, Caren da Silva; ALFIERI, Fábio Marcon; AYRES, Denise Vianna Machado; BATTISTELLA, Linamara Rizzo. Efeitos de programa de reabilitação em regime de internação em paciente amputado transfemoral unilateral: **Acta Fisiátrica**, v. 28, n. 4, p. 285–289, dez. 2021. Disponível em: https://www.revistas.usp.br/actafisiatrica/article/view/192612.

DOS REIS, Gleycykely; JÚNIOR, Adroaldo José Casa; DA SILVEIRA CAMPOS, Rodrigo. **Perfil epidemiológico de amputados de membros superiores e inferiores atendidos em um centro de referência**. 2012. Disponível em:https://www.rescceafi.com.br/vol2/n2/Gleycykely-dos-Reis-52-62.pdf

DUERKSEN, F. **Amputação e reabilitação do amputado**. Cirurgia reparadora e reabilitação em hanseníase, v. 41, n. 2, p. 341-49, 1997. Disponível em: http://hansen.bvs.ilsl.br/textoc/livros/DUERKSEN,%20FRANK/pe/PDF/amputacoes.pdf.

FENG, Z.; LIU, Y.; ZHANG, J.; LI, Y.; LIU, Y.; LI, X.; LU, H. Design and control of a pneumatically actuated transtibial prosthesis. **Journal of Mechanisms and Robotics**, v. 8, n. 4, p. 041004, 2016. Disponível em: https://doi.org/10.1115/1.4033303.

FERNANDES, Ana Sabrina Soares; TERCEIRO, Iago Braga. Fatores de morbimortalidade na amputação das extremidades inferiores de etiologia vascular na cidade de Marabá, Pará. **Brazilian Journal of Health Review**, v. 4, n. 6, p. 29264-29276, 2021. Disponível em: https://scholar.archive.org/work/npwbtlmmxfc7lmrsxslhbe2q2u/access/wayback/https://brazilianjournals.com/index.php/BJHR/article/download/41971/pdf

FISCHER, H.; KÜNN, P. M.; SJOBERG, D. D. The psychological impact of limb amputation on patients: A review**. Journal of Clinical Psychology**, v. 74, n. 5, p. 930-939, 2018. Disponível em: https://ojs.observatoriolatinoamericano.com/ojs/index.php/olel/article/view/6093

GAILEY, Robert, *et al*. **Effectiveness of an Evidence-Based Amputee Rehabilitation Program: A Pilot Randomized Controlled Trial. PhysTher**. 2020 May 18;100(5):773-787. doi: 10.1093/ptj/pzaa008. PMID: 31951260. Disponível em: https://academic.oup.com/ptj/article-abstract/100/5/773/5707560

IBGE. **Instituto Brasileiro de Geografia e Estatística (IBGE)**, 2019. Disponível em: <https://www.ibge.gov.br/>.

JACON, João Cesar; IEMBO, Francielly. Diagnósticos e intervenções de enfermagem em pacientes com amputação e membro fantasma: mapeamento cruzado. **Cuid. Enferm**, v. 14, n. 2, p. 164-171, 2020. Disponível em: http://www.webfipa.net/facfipa/ner/sumarios/cuidarte/2020v2/p.164-171.pdf

JESUS-SILVA, Seleno Glauber de et *al*. Análise dos fatores de risco relacionados às amputações maiores e menores de membros inferiores em hospital terciário. **Jornal Vascular Brasileiro**, v. 16, n. 1, p. 16-22, 2017. Disponível em: https://www.scielo.br/j/jvb/a/9VsQsy7z4dLVZvVdPZysCbR/?lang=pt

JUNIOR, Elzo Pereira Pinto, *et al*. Análise da produção científica sobre avaliação, no contexto da saúde da família, em periódicos brasileiros. **Saúde em Debate**, 2015. Disponível em: https://doi.org/10.1590/0103-110420151040226

JUNIOR, Paulo Cesar Nunes; MELLO, Marcelo A. de; MONNERAT, Eduardo. Tratamento fisioterapêutico na fase pré-protetização em pacientes com amputação transtibial unilateral. **Fisioter. Bras**, p. 294-299, 2009. Disponível em:https://pesquisa.bvsalud.org/portal/resource/pt/lil-546629

KHARB, A.; SAINI, V.; JAIN, Y.; DHIMAN, S. A review of gait cycle and its parameters. **IJCEM – International Journal of Computational Engineering & Management**, v. 13, p. 78–83, 2011. Citado na página 17. Disponível em: https://www.researchgate.net/publication/268423123_A_review_of_gait_cycle_and_its_parameters.

KIRKUP, John. **A History of Limb Amputation**. Londres: Springer, 2007, p. 1-8. Disponível em:https://www.google.com.br/books/edition/A_History_of_Limb_Amputation/3jfKoXwZGQgC?hl=pt-BR&gbpv=0&kptab=overview

MARÃES, Vera Regina Fernandes da Silva, *et al*. Avaliação do quadril de amputados transfemoral durante contração isométrica em dinamômetro isocinético. **Revista Brasileira de Medicina do Esporte**, v. 20, n. 5, p. 336-339, 2014. Disponível em: https://www.scielo.br/j/rbme/a/pqgrk8ffvVJLwXGBsC7HGYN/?lang=pt

MARTINS MELO, Laura Karolyna; VIANA, João Eduardo. Atuação do Fisioterapeuta na Recuperação de Pacientes na Adaptação de Próteses Após Acidente de Trabalho. **Revista Ibero-Americana de Humanidades, Ciências e Educação**. São Paulo, v.7.n.10. out. 2021. ISSN -2675 –3375. Disponível em: https://periodicorease.pro.br/rease/article/view/2894

MATOS, Denise Regina; NAVES, Juliana Fakir; ARAUJO, Tereza Cristina Cavalcanti Ferreira de. Quality of life of patients with lower limb amputation with prostheses. **Estudos de**

**Psicologia** (Campinas), v. 37, p. e190047, 2020. Disponível em: https://doi.org/10.1590/1982-0275202037e190047

MELO, Karine Costa, *et al*. A percepção do paciente amputado diante da mudança na imagem corporal. **Revista Enfermagem Atual In Derme**, v. 93, n. 31, 2020. Disponível em: http://revistaenfermagematual.com.br/index.php/revista/article/view/701

MOTA, Iane Gomes; REBOUÇAS, Ana Luiza Nascimento Souza; PEREIRA, Rejane Goecking Batista. Os benefícios da terapia do espelho na redução da dor e da sensação fantasma em amputados de membros inferiores. **Revista Saúde Dos Vales**, v. 1, n. 1, 2021. Disponível em: http://revista.unipacto.com.br/index.php/rsv/article/view/119

MURAKAMI, Tsurayuki; MURRAY, Kevin. Outcomes of knee disarticulation and the influence of surgical techniques in dysvascular patients: a systematic review. **Prosthetics and orthotics international**, v. 40, n. 4, p. 423-435, 2016. Disponivel em: https://journals.sagepub.com/doi/abs/10.1177/0309364615574163

ÖSSUR. **A new era in motion: PowerKnee**. 2023. Citado na página 14. Disponível em: https://www.ossur.com/en-us/prosthetics/explore-power-knee

OTTOBOCK. **Sistema Michelangelo**. 2020. Disponível em: https://www.ottobock.com.br/prosthetics/membros-superiores/vis%C3%A3o-geral-das-solu%C3%A7%C3%B5es/sistema-michelangelo.

OZAKI, Luciana Akemi Tamura, *et al*. Caracterização de pacientes amputados em centro de reabilitação. **Art. Original**, Presidente Prudente, v. 8, n. 40, p. 561-567, 2010. Disponível em: http://host-client-assets.s3.amazonaws.com/files/mtprehab/tm_2010_40.pdf#page=93

PASTRE, Carlos M., *et al*. Fisioterapia e amputação transtibial. **Arq Ciênc Saúde**, v. 12, n. 2, p. 120-4, 2005. Disponível em:http://www.abotec.org.br/ilustracoes/Fisioterapiaeamputacaotranstibial.pdf

PEREIRA, Ana Beatriz Nunes; GOMES, Carlos Alberto Cavalcante; BRITO, Ana Júlia Cunha. Amputação transtibial: preparação tardia de coto para protetização. **Brazilian Journal of Health Review**, v. 3, n. 6, p. 15738-15742, 2020. Disponível em: https://ojs.brazilianjournals.com.br/ojs/index.php/BJHR/article/view/19363

PEREIRA, Débora Cláudia Simões. **Desenvolvimento de um protótipo para aplicação em doentes com amputação da perna**. Orientador: Marques Pinho Demétrio Ferreira Matos. 2014. Tese (Mestrado em Engenharia Biomédica) – Universidade do Minho (Portugal), 2014. Disponível em: https://saojose.br/wp-content/uploads/2023/01/JOAO-ELIAS-PAES-DA-SILVA-e-MILENA-CAMPOS-VERLI-1.pdf

REBOOCON. **The lightweight powered knee prosthesis**. 2023. Citado na página 14. Disponível em: https://www.rbionics.com/products/prosthetic-knee/.

RHENNS, Cristiane de Souza Bosse; OLIVEIRA, Mickael de; FONSECA, Pedro Henrique Ventura da. **Atuação da fisioterapia em pacientes com amputação de membros inferiores em diferentes fases**. 2023. Disponível em: https://repositorio.animaeducacao.com.br/items/4a7d505b-48b6-4809-8651-674a98516d56.

RIBEIRO, Ana Laura da Silva; SILVA, Dyenifer Pereira da; MORAES, Letícia Crispi de. **Amputação de membros-superando as dificuldades com auxílio da enfermagem**. 2024. Disponível em: http://ric-cps.eastus2.cloudapp.azure.com/handle/123456789/21019

ROCHA G. B. Rodrigues S. A. B. Marcarini M. M. **Técnicas fisioterapêuticas na protetização e reabilitação de amputados transfemorais**. Acadêmicas do curso de Fisioterapia da Faculdade Multivix Campus Nova Venécia 2020. Disponível em: https://multivix.edu.br/wp-content/uploads/2023/02/tecnicas-fisioterapeuticasna-protetizacaoe reabilitacao-de-amputados-transfemorais.pdf

ROUSE, E. J.; MOONEY, L. M.; HERR, H. M. Clutchable series-elastic actuator: Implications for prosthetic knee design. **The International Journal of Robotics Research**, v. 33, n. 13, p. 1611–1625, 2014. Citado 6 vezes nas páginas 7, 14, 18, 23, 25 e 30. Disponível em: https://doi.org/10.1177/0278364914545673.

SALLES, Robert Elias Francisco, *et al*. Atuação fisioterapêutica na protetização de tíbia pós-amputação transtibial. **Revista Ibero-Americana de Humanidades, Ciências e Educação**, v. 10, n. 7, p. 852-866, 2024. Disponível em: https://periodicorease.pro.br/rease/article/view/14845

SANTOS, Fabiane Costa, *et al*. Diagnóstico situacional dos serviços ambulatoriais de reabilitação física do SUS em Salvador – BA. **Revista de Ciências Médicas e Biológicas**, [S. l.], v. 17, n. 2, p. 175–184, 2018. Disponível em: https://repositorio.ufba.br/handle/ri/30402

SANTOS, Kadine Priscila Bender dos; LUZ, Soraia Cristina Tonon da. Experiências na extensão universitária: reabilitação de amputados. **Revista Brasileira de Educação Médica**, v. 39, n. 4, p. 602-606, 2015. Disponível em: https://www.scielo.br/j/rbem/a/6TwqxYVDsmyv8fcV6BxvGNy/?lang=pt

SHEPHERD, M. K.; ROUSE, E. J. **Design of a quasi-passive ankle-foot prosthesis with biomimetic, variable stiffness**. In: IEEE INTERNATIONAL CONFERENCE ON ROBOTICS AND AUTOMATION (ICRA), 2017, Singapura. Anais... [S.l.]: IEEE, 2017. p. 6672–6678. Disponível em: https://doi.org/10.1109/ICRA.2017.7989788.

SILVA, E. **Projeto de Prótese Transfemoral Ativa – Cinesiologia**. 2007. Disponível em: https://www.passeidireto.com/arquivo/117477935/projeto-de-protese-transfemoral-ativa.

SILVA JÚNIOR, J. B.; GARANHANI, M. L.; LAUTERT, L. Uso da prótese e retorno ao trabalho em amputados por acidentes de transporte. **Revista Brasileira de Enfermagem**, Brasília, v. 63, n. 4, p. 573–578, 2010. Disponível em: https://www.scielo.br/scielo.php?script=sci_arttext&pid=S1413-78522010000400006&lng=pt.

TANAJURA FILHO, Wilde José Cardoso, *et al*. A dor fantasma e suas principais abordagens terapêuticas: revisão de literatura. **International Journal of Development Research**, v. 11, n. 03, p. 45384-45387, 2021. Disponível em: https://www.academia.edu/download/93983300/21386.pdf

TORRES, Kydja Milene Souza, *et al*. Risk factors for hip disarticulation: case series/Fatores de risco para desarticulação de quadril: série de casos/Factores de riesgo para desarticulación de cadera. **Revista de Enfermagem da UFPI**, v. 6, n. 4, p. 9-14, 2017. Disponivel em: http://revistas.ufpi.br/index.php/reufpi/article/view/6355

TUCKER, M. R.; OLIVIER, J.; PAGEL, A.; BLEULER, H.; BOURI, M.; LAMBERCY, O.; MILLÁN, J. d. R.; RIENER, R.; VALLERY, H.; GASSERT, R. Control strategies for active lower extremity prosthetics and orthotics: a review. **Journal of NeuroEngineering and Rehabilitation**, v. 12, n. 1, p. 1–30, 2015. Citado na página 18. Disponível em: https://doi.org/10.1186/1743-0003-12-1.

VANDER WAL, Gesiena E.; DIJKSTRA, Pieter U.; GEERTZEN, Jan HB. Lisfranc and Chopart amputation: a systematic review. **Medicine**, v. 102, n. 10, p. e33188, 2023. Disponível em: https://journals.lww.com/md-journal/fulltext/2023/03100/Lisfranc_and_Chopart_amputation__A_systematic.65.aspx

VIEIRA, Cláudio Luís, et al. Perfil epidemiológico dos pacientes amputados do Centro de Especialidade em Reabilitação CER/UNESC em uso de prótese. **Inova Saúde**, v. 12, n. 2, p. 119-134, 2022. Disponível em: https://periodicos.unesc.net/ojs/index.php/Inovasaude/article/view/5987

WOODALL, John. The Surgions Mate: **The First Compendium on Naval Medicine, Surgery and Drug Therapy** (London 1617). Edited and Annotated by Irmgard Müller. Birkhäuser, 2016. Disponível em: https://books.google.com.br/books?hl=ptBR&lr=&id=XmkJAwAAQBAJ&oi=fnd&pg=PA1&dq=The+surgions+mate&ots=K7Sj33ViIt&sig=_WgCjN3KvmUx45mKR0nB6oAkYiY

WORLD HEALTH ORGANIZATON. **Relatório mundial sobre a deficiência**, The World Bank; Tradução Lexicus Serviços Linguísticos, - São Paulo: SEDPcD, 2012. Disponível em: https://iris.who.int/bitstream/handle/10665/44575/9788564047020_por.pdf

ZUO, Kevin J; OLSON, Jaret L. The evolution of functional hand replacement: from iron prostheses to hand transplantation. **Plastic Surgery. Oakville**, Ont.: Spring, 2014. p. 44-51Disponível em: https://www.ncbi.nlm.nih.gov/pmc/articles/PMC4128433/.