CURSO DE BIOMEDICINA

GABRIELLY RICCI GRANDINI

O USO DO *PEELING* DE FENOL EM PROCEDIMENTOS ESTÉTICOS: REJUVENESCIMENTO FACIAL

SINOP/MT

2025

CURSO DE BIOMEDICINA

GABRIELLY RICCI GRANDINI

O USO DO *PEELING* DE FENOL EM PROCEDIMENTOS ESTÉTICOS: REJUVENESCIMENTO FACIAL

Trabalho de Conclusão de Curso apresentado à Banca Avaliadora do Departamento de Biomedicina, do Centro Universitário Fasipe – UNIFASIPE, como requisito para a obtenção do título de Bacharel em Biomedicina.
Orientador(a): Prof. Dra. Amanda Milene Malacrida.
Professor(a) da disciplina: Prof. Dra. Amanda Milene Malacrida.

SINOP/MT
2025

GABRIELLY RICCI GRANDINI

O USO DO *PEELING* DE FENOL EM PROCEDIMENTOS ESTÉTICOS: REJUVENESCIMENTO FACIAL

Trabalho de Conclusão de Curso apresentado à Banca Avaliadora do Curso de Biomedicina – do Centro Universitário Fasipe – UNIFASIPE como requisito para a obtenção do título de Bacharel em Biomedicina.

Aprovado em: 20/06/2025

_____

Professora Orientadora: Amanda Milene Malacrida
Departamento de Biomedicina - UNIFASIPE

_____

Professora Avaliadora: Ludymilla Lins Godin
Departamento de Biomedicina - UNIFASIPE

_____

Professora Avaliadora: Silmara A. Bonani
Departamento de Biomedicina - UNIFASIPE
Coordenadora do Curso de Biomedicina

SINOP/MT
2025

AGRADECIMENTOS

Agradeço primeiramente a Deus, por ter me sustentado até aqui. *"Tudo posso naquele que me fortalece."*(Filipenses 4:13)

Aos meus pais, meu esposo, minha filha e demais familiares, por todo amor e apoio incondicional.

À minha orientadora Amanda, pela paciência e orientação ao longo do trabalho.

Aos meus colegas, professores e demais pessoas que de alguma forma fizeram parte desta importante jornada, agradeço de coração!

SÚMARIO

1. INTRODUÇÃO 9
1.1 Problematização 10
1.2 Justificativa 11
1.3 Objetivos 12
1.3.1 Geral 12
1.3.2 Específicos 12
1.4 Procedimentos Metodológicos 13
2. REVISÃO DE LITERATURA 14
1.5 A constituição básica da pele 14
1.6 Classificação de Fitzpatrick 18
1.7 Os aspectos do envelhecimento 20
1.8 Produtos para retardar o envelhecimento 22
1.9.1 Preparo do paciente para o *peeling* químico 25
1.10.1 Aplicação do *peeling* de fenol e mecanismo de ação 28
1.10.2 Toxicidade do *peeling* de fenol 30
1.10.3 Complicações do *Peeling* de fenol 33
1.10.4 Precauções e contraindicações 34
1.11 Cuidados pós-operatórios 35
3. CONSIDERAÇÕES FINAIS 39
REFERÊNCIAS 40

GRANDINI, Gabrielly Ricci. O USO DO *PEELING* DE FENOL EM PROCEDIMENTOS ESTÉTICOS: REJUVENESCIMENTO FACIAL. 2025. 44 p. Trabalho de Conclusão de Curso – Centro Universitário - UNIFASIPE

RESUMO

Sendo um procedimento estético profundo, mas amplamente utilizado, o *peeling* de fenol é utilizado no rejuvenescimento facial, atuando por meio da destruição controlada da epiderme e derme superficial. Esse processo promove uma intensa renovação celular e auxilia no estimulo para produção de colágeno, proporcionando assim para a pele uma textura mais uniforme, firmeza aumentada e significativa redução de rugas profundas. Considerado um dos *peelings* químicos mais eficazes, é indicado principalmente para o tratamento de cicatrizes, hiperpigmentações e alterações provocadas pelo fotoenvelhecimento. Este trabalho, de natureza bibliográfica, explora os mecanismos de ação do fenol na pele, seus benefícios, indicações, contraindicações e os cuidados necessários antes e após o procedimento. Também analisa os riscos e possíveis complicações, como infecções, cicatrizes permanentes, hiperpigmentações e reações sistêmicas graves, incluindo arritmias cardíacas e insuficiências hepáticas e renais. Evidenciou-se que os resultados satisfatórios do procedimento dependem de um preparo criterioso do paciente, da execução por profissionais qualificados e da realização em ambientes com suporte clínico, sendo indispensável o domínio técnico-científico para garantir segurança e eficácia. Embora o uso do fenol seja respaldado por legislações específicas para biomédicos estetas, a Agência Nacional de Vigilância Sanitária (ANVISA) suspendeu temporariamente sua aplicação em procedimentos estéticos no Brasil em 2024, devido a complicações decorrentes do uso inadequado. Assim, o estudo reforça a importância da atuação ética e segura na biomedicina estética e da constante atualização sobre normas, regulamentações e boas práticas. A pesquisa contribui, portanto, para a compreensão dos impactos do *peeling* de fenol no contexto da estética biomédica, destacando sua eficácia, riscos e a necessidade de responsabilidade profissional.

PALAVRAS-CHAVE: Beleza; Biomedicina estética; Renovação da pele.

GRANDINI, Gabrielly Ricci. THE USE OF PHENOL PEELING IN AESTHETIC PROCEDURES: FACIAL REJUVENATION. 2025. 44 p. Final Course Work – Centro Universitário - UNIFASIPE

ABSTRACT

Being a deep but widely used aesthetic procedure, phenol peeling is used in facial rejuvenation, acting through the controlled destruction of the epidermis and superficial dermis. This process promotes intense cell renewal and helps stimulate collagen production, thus providing the skin with a more uniform texture, increased firmness and a significant reduction in deep wrinkles. Considered one of the most effective chemical peels, it is mainly indicated for the treatment of scars, hyperpigmentation and changes caused by photoaging. This work, of a bibliographic nature, explores the mechanisms of action of phenol on the skin, its benefits, indications, contraindications and the necessary care before and after the procedure. It also analyzes the risks and possible complications, such as infections, permanent scars, hyperpigmentation and serious systemic reactions, including cardiac arrhythmias and liver and kidney failure. It was evident that satisfactory results of the procedure depend on careful preparation of the patient, execution by qualified professionals and performance in environments with clinical support, with technical-scientific expertise being essential to ensure safety and efficacy. Although the use of phenol is supported by specific legislation for aesthetic biomedical professionals, the National Health Surveillance Agency (ANVISA) temporarily suspended its use in aesthetic procedures in Brazil in 2024, due to complications arising from inappropriate use. Thus, the study reinforces the importance of ethical and safe action in aesthetic biomedicine and constant updating on standards, regulations and good practices. The research therefore contributes to the understanding of the impacts of phenol peeling in the context of biomedical aesthetics, highlighting its efficacy, risks and the need for professional responsibility.

Keywords: Beauty; Aesthetic biomedicine; Skin renewal.

LISTA DE FIGURAS

Figura 1- Camada da Pele e Tecido Subcutâneo.....15

Figura 2- Camadas da pele com detalhes para compontentes da derme.....16

Figura 3- Camadas da pele com detalhes para compontentes do tecido subcutanêo..17

Figura 4- Camadas da Epiderme Humana.....18

Figura 5- Sistema de Classificação de Fitzpatrick.....19

Figura 6- Envelhecimento da pele.....21

Figura 7- Procedimento e resultado *peeling* de fenol.....30

Figura 8- Efeito do *Peeling* de fenol no fotoenvelhecimento.....32

Figura 9- Efeito do *Peeling* de fenol no tratamento de cicatrizes.....32

1. INTRODUÇÃO

Os padrões estéticos de beleza se alteram ao longo do tempo através dos ideais da sociedade, sendo determinados e estabelecidos dentro de cada época, fazendo com que o homem sinta-se estimulado a seguir e alcançar tais conceitos estéticos. Dessa forma, a sociedade procura caminhos de minimizar as marcas inevitáveis do envelhecimento, buscando sempre uma feição jovial, impactando em uma autoimagem mais aceitável para si, além de elevar o bem-estar da saúde psicossocial (LEMES, 2021).

Dessa forma, o *peeling* químico tem se mostrado um dos grandes contribuidores no que diz respeito ao tratamento de rejuvenescimento facial. O tratamento com *peeling* químico refere-se a uma aplicação de um ou mais agentes corrosivos à superfície da pele, levando a uma lesão e uma controlada destruição da epiderme, gerando, no fim, uma renovação das células e um melhoramento da pele castigada seja por motivos externos ou internos, bem como marcas de cicatrizes já fixadas (RAINALA *et al.*, 2017; WEISSLER, 2017).

A classificação dos *peelings* químicos é determinada pelo nível de profundidade em que são aplicados no tecido epitelial, sendo divididos em: superficial, onde o seu local de ação atinge a epiderme e a região da derme papilar; *peeling* médio, o qual terá efeito na derme papilar e reticular superior; e por fim, o *peeling* na camada mais profunda, atingindo a derme reticular, com o uso do fenol. Tais procedimentos dermatológicos possuem grande eficácia no que tange ao tratamento de variadas condições indesejáveis da pele, como em rugas, discromias, flacidez cutânea, bem como lesões, queratoses, manchas, dentre outras (CRUZ *et al.*, 2022; STARKMAN; MANGAT 2020; LEÃO, 2023).

Ao atingir a camada mais profunda da pele, é possivél observar que os resultados são mais eficazes no que diz respeito ao rejuvenescimento facial. O fenol alcança a epiderme, gerando lesões e induzindo de forma controlada à uma resposta inflamatória, gerando assim estímulo para que o colágeno seja produzido, fator de extrema importância no processo de renovação celular (GOULART; SILVA; BRAGA, 2022).

Apesar dos grandes benefícios proporcionados através do uso do *peeling* de fenol para procedimentos estéticos, há também riscos causados pela toxicidade do composto químico, como por exemplo, erupções, quelações, irritações exacerbadas das mucosas, além do surgimento de marcas tróficas hiperémicas. Há também riscos com relação a infecções bacterianas. Pode-se destacar dor excessiva, febre alta, mal-estar e outros sintomas em decorrência da proliferação de tais microorganismos (COX; ZACHARY; COHEN, 2021; JUSTO *et al.*, 2019).

Portanto, é indispensavél que este procedimento seja realizado por somente profissionais capacitados e devidamente habilitados. Profissionais como Médicos, biomédicos e Farmacêuticos são respaldados por seus conselhos para realizar procedimentos de *peeling* químicos, pois apesar da popularidade de tais procedimentos estéticos, nos últimos anos tem se visto inúmeros de casos de complicações por procedimentos realizados por indivíduos sem habilitação e capacidade para executar de forma apropriada os mesmos (CFBM, 2024; CFF, 2013; CREMEC, 2024; ARRUDA *et al.*, 2024).

1.1 Problematização

Embora não haja um número exato disponível, a Sociedade Internacional de Cirurgia Plástica Estética (ISAPS), estima que o Brasil realizou cerca de 2,5 milhões de procedimento estéticos não cirúrgicos, onde o *peeling* de fenol representou entre 1 a 5% deste total, representando uma média de 25.000 a 125.000 procedimentos ao ano (ISAPS, 2023).

Ao olhar para esses dados, é possivél notar o crescimento expresivo da procura de metodologias que sejam eficientes no rejuvenescimento facial. Entretanto, devido este grande aumento de procura, profissionais sem devida qualificação ou até mesmo sem qualificação nenhuma, vem realizando esses procedimentos estéticos, gerando grandes aumentos de reações negativas. Pois o uso inadequado deste composto químico, pode gerar desde leves reações adversas até as mais graves e potencialmente fatais (FURTADO *et al.*, 2024).

Estudos apontaram que nos últimos 10 anos, 15% dos pacientes que foram submetidos ao uso inadequado do *peeling* de fenol desenvolveram cicatrizes irreversíveis. Estas marcas afetam diretamente a autoestima dos pacientes e a sua qualidade de vida. Cerca de 25% apresentaram infecções geradas pela aplicação do fenol através da técnica de *peeling*. Tais infecções variam entre superficiais ou profundas, o que carece de um tratamento médico mais intensivo (OLIVEIRA; SANTOS, 2019; MARTINS; PEREIRA, 2017).

Alguns casos mais graves como de intoxicação sistêmica, falência renal, arritmia cardíaca e até casos extremos de morte também foram documentados. Estes fatos

indesejáveis, em sua maioria, ocorreram por meio da absorção sistêmica de níveis exagerados do fenol em procedimentos inapropriados e mal-conduzidos. Estes eventos se deram em ambientes domésticos e clínicas de estética não regulamentadas, onde não há supervisão de profissionais habilitados como também há controle de qualidade (FURTADO *et al.*, 2024; ROCHA; LIMA, 2018).

Dessa forma, é notavél que existem excelentes benefícios dos procedimentos estéticos em relação ao método de *peeling* de fenol, como o rejuvenescimento facial, porém para isso, tais técnicas precisam ser por profissionais habilitados e capacitados para atividade. Pois caso contrário, a realização inadequada traz grandes consequências para o paciente; desde reações alérgicas, marcas permanentes na pele da face, e em casos mais graves, até a morte.

Assim, este trabalho tem como problemática investigar como se dá a aplicação do *peeling* de fenol em procedimentos estéticos para fins de rejuvenescimento facial.

1.2 Justificativa

A técnica de *peeling* de fenol é utilizada como tratamento de rejuvenescimento facial, o qual pode melhorar de forma significativa a aparência da pele. Esta metodologia é considerada a mais eficaz entre os procedimentos de *peelings* químicos. O *peeling* de fenol é considerado uma técnica invasiva, na qual se aplica o composto químico no tecido epitelial ocasionando uma descamação com o intuito de retirar a pele danificada e gerar estímulo para a síntese de colágeno e elastina, os quais irão melhorar a textura da pele e consequentemente sua firmeza. Assim, este procedimento estético é uma ótima opção para indivíduos que buscam uma melhor satisfação em relação a sua aparência, tornando-a mais jovem ao reduzir ou remover manchas, cicatrizes e rugas do envelhecimento, pois os efeitos do *peeling* de fenol podem durar até 20 anos (LEÃO, 2023; LEE *et al.*, 2016).

O eritema persistente, é uma inflamação da pele, considerado como uma complicação comum após *peelings* químicos de média a profunda, afetando até 30% dos pacientes, especialmente os com pele sensível ou rosácea, e piora com a falta de proteção solar. A hiperpigmentação pós-inflamatória (HPI), mais comum em pacientes com fototipos IV a VI, afeta até 35% deles sendo intensificada quando ocorre a exposição solar inadequada durante o processo de recuperação do paciente. Em alguns casos cicatrizes hipertróficas e queloides ocorrem em 1 a 3%, principalmente em pacientes que apresentam algum histórico de cicatrização anômala e *peelings* mais profundos. Embora a ocorrência de infecções seja mais rara (1 a 2%), casos de higiene inadequada, sistema imunológico estiver comprometido e durante o procedimento as técnicas forem inadequadas, a infecção pode ocorrer de forma

grave (ARRUDA *et al.*, 2024).

O fenol pode ser rapidamente absorvido pela pele, resultando em toxicidade e impactando órgãos essenciais, como coração, fígado e rins, o que pode ocasionar arritmias, insuficiência renal e hepática, além de colapso cardiovascular. O uso contínuo de fenol e ácido salicílico pode levar à despigmentação e ocronose exógena, com uma prevalência de até 2%, especialmente em indivíduos de pele mais escura. Reações alérgicas e irritativas podem ocorrer em até 5% dos pacientes, enfatizando a necessidade de realizar testes de sensibilidade e analisar o histórico clínico antes de qualquer procedimento. Isso evidencia a necessidade de uma seleção cuidadosa dos pacientes, utilização de técnicas adequadas e cuidados rigorosos no pós-procedimento para minimizar complicações e obter resultados mais seguros (ARRUDA *et al.*, 2024).

Diante da complexidade do procedimento, torna-se indispensável que o peeling de fenol seja abordado com extrema cautela e respaldo científico. A literatura evidencia que o sucesso terapêutico depende diretamente de uma avaliação individualizada, levando em consideração fatores como tipo de pele, histórico de doenças sistêmicas, uso de medicações, fototipo segundo a Classificação de Fitzpatrick e a expectativa do paciente (SBCD, 2019).

Portanto, este trabalho se justifica na abordagem dos procedimentos estéticos no que diz respeito ao *peeling* de fenol devido a sua alta eficiência no tratamento de rejuvenescimento facial, com a intenção de tratar e retardar as marcas do envelhecimento. Além disso, vale ressaltar que tais procedimentos devem ser realizados por profissionais habilitados e com conhecimento técnico de aplicação do mesmo, evitando reações indesejadas.

1.3 Objetivos

1.3.1 Geral

Descrever uma revisão bibliográfica sobre o uso do *peeling* de fenol em procedimentos estéticos: rejuvenescimento facial.

1.3.2 Específicos

- Apresentar a pele e os aspectos do envelhecimento;
- Descrever a técnica de aplicação do *peeling* de fenol;
- Abordar o processo de absorção sistêmica do fenol pelo organismo;
- Relatar os benefícios e complicações do uso do fenol em procedimentos estéticos.

1.4 Procedimentos Metodológicos

Este estudo consiste na realização de uma revisão de literatura, exploratória, com abordagem qualitativa. O método de revisão de literatura trata-se de um ponto de vista mais amplo sobre determinado tema científico. Tais metodologias são caracterizadas por meio de análises de documentos científicos, bem como teses, livros, artigos científicos e dissertações, sem que se utilize os fatos empíricos de forma direta. As revisões bibliográficas resumem uma pesquisa já existente com a finalidade de responder indagações elaboradas para tais pesquisas, além de fornecer contextos para a elaboração de novas pesquisas. Assim, esta metodologia faz uso de fontes secundárias, de pesquisas cientificas de outros autores sobre algum tema específico (CAVALCANTE; OLIVEIRA, 2020; HEMPEL, 2020).

A abordagem exploratória e qualitativa é fundamental para pesquisas que buscam compreender fenômenos complexos ou pouco investigados conforme Gil (2008), uma pesquisa exploratória auxilia no maior entendimento e familiaridade com o problema, pois permite que o pesquisador identifique novas perspectivas e formule hipóteses iniciais de uma forma mais flexível e adaptativa.

Já a abordagem qualitativa, foca na coleta e análise de dados não numéricos, podendo ser, entrevistas, observações e análise de documentos, valorizando assim a interpretação dos significados atribuídos pelos participantes. Quando integrado essas duas abordagens, é possivél obter uma compreensão profunda pelo pesquisador, possibilitando assim insights detalhados, que reflitam sobre o objeto de estudo.

2. REVISÃO DE LITERATURA

1.5 A constituição básica da pele

A pele humana é considerada o maior órgão do corpo humano, e este órgão se apresenta exposto a diversos agentes ambientais, tais como calor e a grande poluição do ar, raios ultravioletas, tabagismo e outros. Entretanto, a pele exerce o papel de barreira, como uma primeira linha de defesa do organismo, a qual protege o indivíduo de infecções por meio de bactérias, regula a perda de água, possui função de termorregulação, além de absorver oxigênio e eliminar substâncias consideradas tóxicas etc. (GU *et al.*, 2020; DORNELLES; VIEIRO; SILVA, 2024).

Além de sua função de barreira protetora, a pele humana desempenha diversas atividades fisiológicas essenciais à manutenção da saúde. Por ser ricamente inervada, atua como um órgão sensorial, responsável pela percepção de estímulos térmicos, táteis e dolorosos. Também participa da regulação da temperatura corporal por meio da sudorese e da vasodilatação ou vasoconstrição dos vasos sanguíneos dérmicos, o que permite a dissipação ou retenção de calor, conforme a necessidade (MSD MANUALS, 2025)..

Outro papel importante da pele é a síntese de vitamina D, ativada quando exposta à radiação ultravioleta, fundamental para a homeostase óssea. Além disso, participa de processos metabólicos e excretores ao permitir a eliminação de substâncias residuais por meio das glândulas sudoríparas, e contribui com pequenas trocas gasosas. Dessa forma, a integridade da pele é essencial não apenas para a proteção contra agentes externos, mas também para o equilíbrio funcional do organismo (MSD MANUALS, 2025).

Para compreender a aplicação dos *peelings* químicos, bem como a ação do fenol na pele, é necessário o entendimento sobre as estruturas das camadas da pele. Pois a pele, possui duas camadas primárias, nomeadas de epiderme e derme, logo em seguida existe

o tecido subcutâneo, cada estrutura presente, conta com suas respectivas características, particularidades e finalidades, conforme figura 1 (WEISSLER *et al.*, 2017).

Figura 1: Camadas da pele e tecido subcutâneo

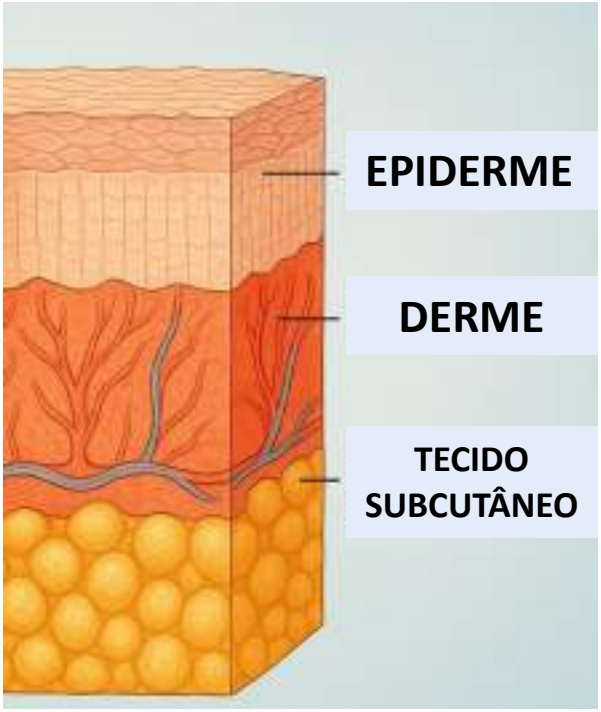

Fonte: Adaptado Jornal DCI (2025)

A epiderme refere-se a camada mais superficial do tecido epitelial, esta, é constituída por epitélio pavimentoso estratificado queratinizado, que engloba os melanócitos, bem como as células de Langerhans e Merkel. A epiderme passa por um processo de renovação de forma contínua, sua principal célula de atuação são os queratinócitos, os quais formam 95% das células desta camada. A movimentação do queratinócito para a superfície da pele forma diversas camadas epidérmica de diferentes morfologias, como o estrato germinativo, basal, espinhoso e córneo (ROSA, 2021; SANDRA; SILVA, 2015).

A derme por sua vez (figura 2), trata-se da camada que tem a finalidade de sustentar a epiderme, é constituída por fibras de colágeno e elásticas, as quais interagem juntamente com as glândulas sebáceas e os folículos capilares. A derme possui duas regiões importantes, a região papilar e reticular, vale ressaltar que a derme papilar provê nutrição e oxigênio à epiderme, enquanto a região reticular, a qual é mais profunda, fornece resistência e força à pele (SHIRSHIN *et al.*, 2017).

Figura 2: Camadas da pele, com detalhes para compontentes da derme.

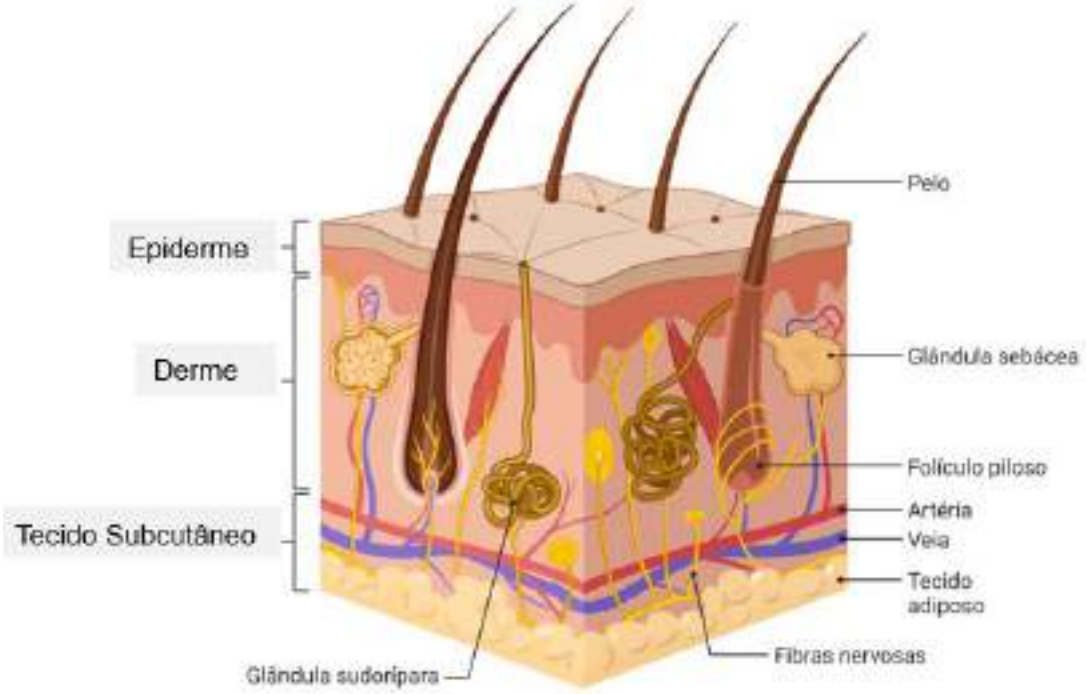

Fonte: Adaptado Cursau Educação (2025)

O tecido subcutâneo (figura 3), denominado anteriormente por hipoderme, localiza-se abaixo da derme, este tecido é formado por tecido adiposo com origem mesodérmica, possuindo a finalidade de armazenamento de energia, atuar contra choques mecânicos, e como isolante térmico significante para o corpo humano. Este tecido é considerado como um amortecedor de traumas com função endócrina, auxiliando na função de conversão periférica dos hormônios sexuais. Tal tecido tem como principais células os adipócitos, dispostos em lóbulos divididos por septos de tecido conjuntivo. A espessura do tecido subcutâneo possui anatomia e variação individual de acordo com o estado nutricional de cada indivíduo (CRUZ *et al.*, 2022; ROSA, 2021).

A epiderme é a camada considerada mais externa da pele, composta por tecido epitelial estratificado pavimentoso queratinizado. Tem função essencial na proteção contra agentes físicos, químicos e biológicos, além de contribuir para a regulação da perda hídrica, bem como a manter a integridade do organismo humano. É uma camada avascular, cujas células recebem nutrientes por difusão a partir dos capilares da derme subjacente. Os principais tipos celulares presentes são os queratinócitos, melanócitos, células de Langerhans e células de Merkel (GU *et al.*, 2020; DORNELLES; VIEIRO; SILVA, 2024).

Figura 3: Camadas da pele, com detalhes para compontentes do tecido subcutanêo.

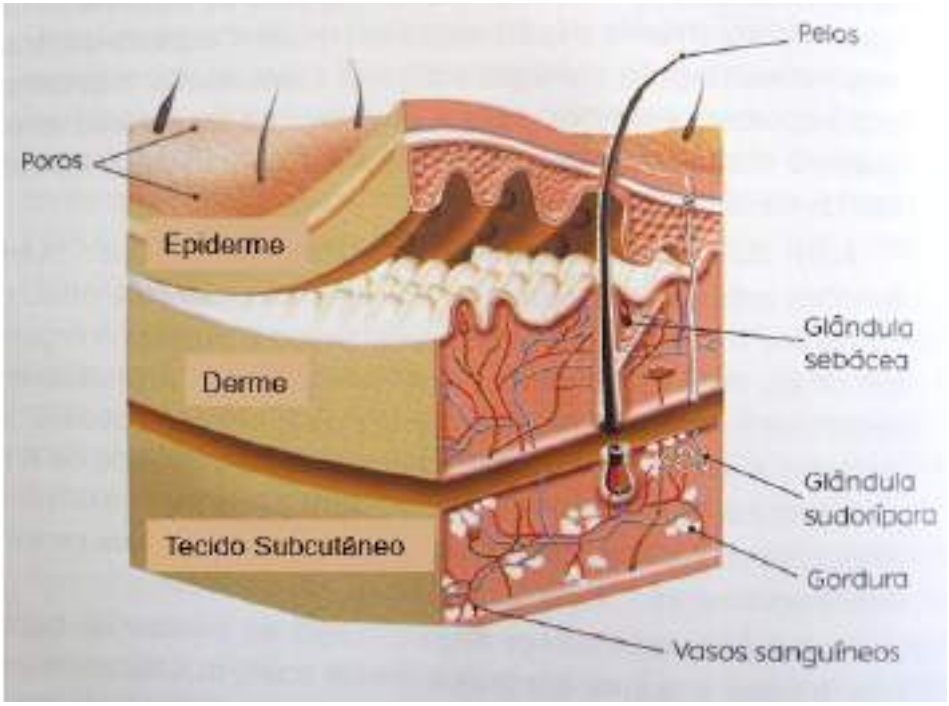

Fonte: Adaptado BLZ Interior (2025)

Além disso, a epiderme humana é subdividida em cinco camadas, da mais profunda para a mais superficial conforme figura 4, encontra-se:

- Camada basal (estrato basal): também conhecida como camada germinativa, é constituída por uma única fileira de células cúbicas ou colunares. Essas células realizam mitose contínua, originando novos queratinócitos que migram em direção à superfície. Também abriga melanócitos e células de Merkel, fundamentais na pigmentação e percepção sensorial (YOKOMIZO *et al.*, 2013).
- Camada espinhosa (estrato espinhoso): composta por várias camadas de queratinócitos com desmossomos proeminentes, que conferem aspecto espinhoso às células. Essa estrutura garante resistência mecânica à epiderme (LEE *et al.*, 2019).
- Camada granulosa (estrato granuloso): caracterizada por queratinócitos achatados que acumulam grânulos de querato-hialina, essenciais para a queratinização. Também há liberação de corpos lamelares com lipídios, promovendo impermeabilização da pele (CRUZ *et al.*, 2022).
- Camada lúcida: presente apenas em regiões de pele espessa (palmas das mãos e solas dos pés), é composta por células translúcidas, ricas em eleidina, proteína relacionada à queratina. Essa camada oferece proteção adicional (STARKMAN; MANGAT, 2019).

- Camada córnea (estrato córneo): formada por células mortas, altamente queratinizadas. Barreira externa impede entrada de microrganismos, substâncias indesejadas e evita a perda de água, as células são continuamente renovadas por descamação (VELASCO *et al.*, 2021).

Figura 4: Camadas da epiderme humana

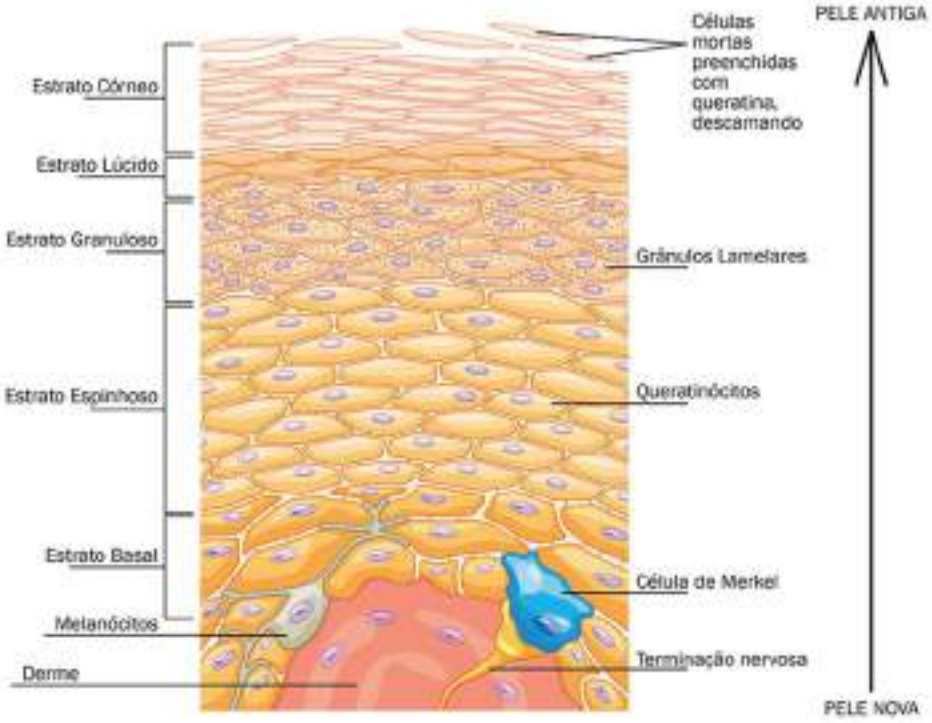

Fonte: Adaptado Escola Educação (2025)

A compreensão das camadas da epiderme é fundamental para a aplicação de procedimentos dermatológicos e estéticos, como o peeling de fenol, que age sobre essas estruturas promovendo renovação celular controlada, pois este tratamento atua principalmente na epiderme e na derme papilar, causando a coagulação das proteínas cutâneas e desencadeando um processo de regeneração intensa. Entretanto, devido à sua profundidade de ação e potencial de efeitos adversos, o peeling de fenol deve ser realizado por profissionais especializados, com monitoramento rigoroso durante e após o procedimento (SOUZA *et al.*, 2004).

1.6 Classificação de Fitzpatrick

O sistema de Classificação de Fitzpatrick, criado em 1975 pelo dermatologista Thomas B. Fitzpatrick, categoriza os diversos tipos de pele com base na sua reação à exposição solar. Originalmente projetada para estabelecer doses apropriadas de terapia com luz ultravioleta, a escala evoluiu para ser um instrumento crucial na dermatologia para avaliar

o risco de lesões solares, tais como queimaduras, envelhecimento precoce e câncer de pele, além de guiar a seleção de filtros solares e procedimentos estéticos (CRUZ *et al.*, 2013).

A escala classifica a pele em seis fototipos (figura 5). O Tipo I consiste em uma pele muito clara, sempre queima e nunca bronzeia, pessoas com esse fototipo são altamente suscetíveis a danos solares. O Tipo II é composto por uma pele clara, queima com facilidade e bronzeia minimamente. No Tipo III há presença de pele morena clara, pode queimar moderadamente, mas bronzeia gradualmente. No Tipo IV a pessoa tem pele morena, queima pouco e bronzeia com facilidade. O Tipo V consiste em uma pele morena escura, raramente queima e bronzeia intensamente. Por fim, o Tipo VI aborda uma pessoa com Pele negra, não queima e escurece ainda mais com a exposição solar (CRUZ *et al.*, 2013).

Figura 5: Sistema de Classificação de Fitzpatrick

Fonte: Adaptado Jornal DCI (2025)

O conhecimento do fototipo cutâneo é essencial para evitar efeitos adversos durante os procedimentos, como hiperpigmentações, queimaduras ou reações inflamatórias. Peles mais claras (fototipos I e II), por exemplo, apresentam maior sensibilidade aos raios ultravioleta e, portanto, requerem cuidados mais rigorosos quanto à intensidade dos tratamentos e ao uso de fotoprotetores com fator de proteção solar (FPS) elevado. Por outro lado, peles mais escuras (fototipos V e VI), embora mais resistentes à radiação solar, estão mais suscetíveis a

desenvolver hiperpigmentações pós-inflamatórias, exigindo protocolos específicos (SANTOS; SOUSA *et al.*, 2022).

Além de sua aplicação clínica, a classificação auxilia na prevenção de doenças, como o câncer de pele, ao permitir uma avaliação mais precisa do risco individual associado à exposição solar. Com isso, promove-se também a escolha adequada de produtos dermocosméticos e medidas preventivas, de acordo com a característica de cada pele. Outro benefício importante reside na educação do paciente, pois o entendimento sobre seu fototipo contribui para maior adesão aos cuidados recomendados pelos profissionais da saúde (FERRARI *et al.*, 2020).

Essa classificação é amplamente utilizada para personalizar cuidados com a pele e avaliar possivéis riscos de câncer de pele. Contribui de forma significativa para a escolha de tratamentos dermatológicos e estéticos mais adequados e seguros, uma vez que diferentes tipos de pele respondem de maneira distinta a agentes físicos e químicos, como lasers, peelings e luz pulsada intensa. Além disso, a escala de Fitzpatrick tem sido aplicada em áreas além da dermatologia. Por exemplo, no contexto jurídico brasileiro, tem sido utilizada para auxiliar na comprovação de direito às cotas raciais em concursos públicos e processos seletivos.

Em resumo, a Classificação de Fitzpatrick é considerada uma ferramenta muito importante na dermatologia, pois possibilita a compreenção das diferentes respostas da pele à exposição solar, e orienta sobre cuidados preventivos, facilitando a personalização de tratamentos (CRUZ *et al.*, 2013).

1.7 Os aspectos do envelhecimento

O envelhecimento da pele acontece de maneira gradual, gerando marcas e alterações na pele, e isto acontece devido a correlação de fatores intrínsecos, os quais estão relacionados diretamente com a genética, hormônios e rações metabólicas do organismo, e à fatores extrínsecos, sendo estes, relacionados ao ambiente externo, exposições aos raios ultravioletas, bem como dieta e por diferentes hábitos de vida, conforme figura 6 (ZHANG; DUAN, 2018; KIM *et al.*, 2021; SBCD, 2019).

A alimentação exerce influência direta na saúde cutânea, especialmente no contexto do envelhecimento da pele. Nutrientes antioxidantes como as vitaminas C e E, o selênio, o zinco e o ácido pantotênico desempenham papel essencial na neutralização dos radicais livres, substâncias que provocam danos às estruturas celulares e aceleram o envelhecimento. Esses

micronutrientes atuam na preservação do colágeno e da elastina, componentes fundamentais para a firmeza e elasticidade da pele, contribuindo para a redução de rugas e sinais de expressão. A ingestão regular desses elementos, por meio de uma dieta equilibrada e rica em frutas, vegetais e oleaginosas, pode retardar os efeitos do envelhecimento cutâneo e promover uma pele mais saudável e viçosa (SOUSA; COSTA, 2020).

Além dos antioxidantes clássicos, outros nutrientes também têm relevância na estética e funcionalidade da pele. A vitamina A, por exemplo, participa do processo de renovação celular e auxilia na proteção contra os efeitos nocivos da radiação ultravioleta. Os ácidos graxos essenciais, como o ômega-3, ajudam na manutenção da barreira cutânea e na hidratação, reduzindo processos inflamatórios associados ao envelhecimento precoce. De acordo com Sousa e Costa (2020), a nutrição deve ser vista como um componente estratégico nos protocolos de prevenção e tratamento estético, uma vez que atua de forma sinérgica com outras práticas terapêuticas, promovendo não apenas a saúde da pele, mas também o bem-estar e a autoestima do paciente.

Figura 6: Envelhecimento da pele

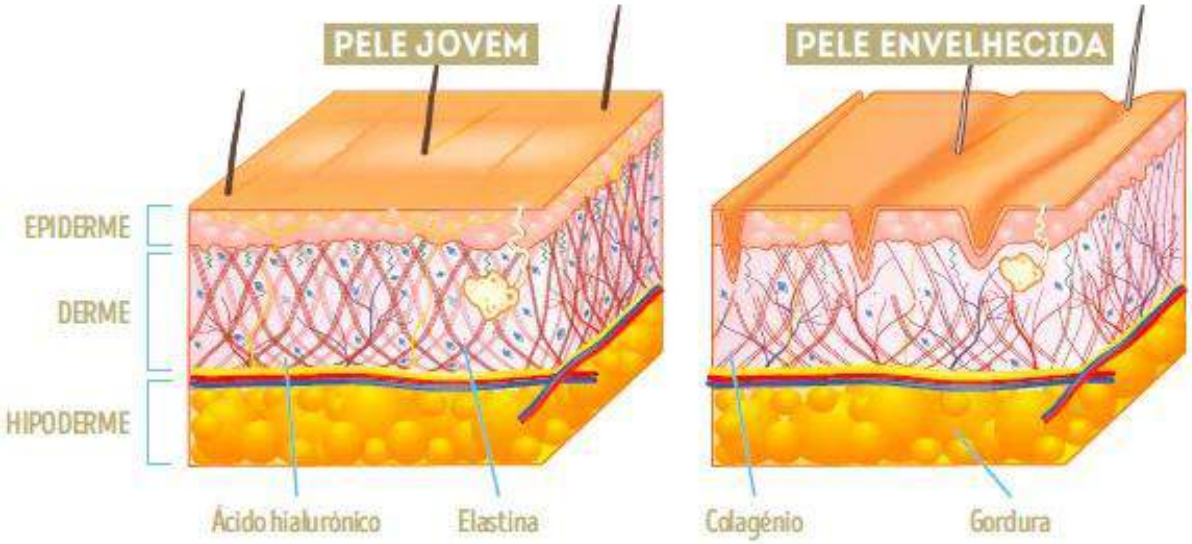

Fonte: Adaptado de SBCD (2019)

As características harmoniosas da face são alteradas através do processo normal e inevitável do envelhecimento, que durante os anos de juventude se encontram de forma equilibrada e simétrica, o que influencia diretamente na autoestima dos indivíduos. Ao que se refere à face, as aparições mais perceptíveis esteticamente são as rugas ressaltadas, textura da pele e o tom da cor, além de uma desequilibrada distribuição dos tecidos mais moles da face, podendo gerar reações emocionais e sociais insatisfeitas nos indivíduos (SWIFT *et al.*, 2021).

Dessa forma, compreende-se que o envelhecimento facial acontece por meio de um processo complexo de alterações correlacionadas aos ossos, gordura, músculos e diretamente a pele. Esses processos são caracterizados pela deflação por meio da perda de osso e gordura, assim como a queda dos tecidos moles por meio da perda da elasticidade do tecido epitelial e do tônus muscular. Assim, reconhecer tais alterações anatômicas no que diz respeito as áreas especificas da face, possibilita que os profissionais estéticos sejam capazes de realizar tratamentos mais eficientes e precisos, com a finalidade de alcançar os resultados mais satisfeitos (FOISSAC *et al.*, 2017).

1.8 Produtos para retardar o envelhecimento

Atualmente a estética é um dos segmentos mais poderosos da economia, onde o Brasil é o terceiro maior consumidor mundial de produtos de beleza e serviços de estética, devido sua enorme procura por procedimentos para amenizar os efeitos do tempo. Pois, a sociedade está cada vez mais preocupada em manter uma aparência jovem e harmoniosa, essa busca fomenta para o mercado da estética a evolução de seus protocolos, produtos e serviços, impulsionando assim a pesquisa cientifica nesta área (SOUZA, 2021).

Devido fatores intrínsecos e extrínsecos, com o passar dos anos, a pele humana apresenta uma redução na elasticidade do tecido e de sua camada adiposa, índices naturais de colágenos são diminuídos, tornando favorável os sinais do envelhecimento. Estes sinais surgem a partir de rugas, linhas de expressão, aumento da flacidez, redução da hidratação entre outros, impulsionando assim a busca por procedimentos estéticos que retardam ou minimizam estes efeitos (FERREIRA; CAPOBIANO, 2016).

O envelhecimento cutâneo é um processo biológico progressivo, influenciado por fatores intrínsecos e extrínsecos, como exposição solar, poluição, tabagismo e alimentação inadequada. Para retardar os efeitos visíveis desse processo, diversos produtos dermocosméticos têm sido desenvolvidos com ativos comprovadamente eficazes na prevenção e atenuação dos sinais do envelhecimento. Entre os principais compostos utilizados destacam-se os antioxidantes, como as vitaminas C e E, que atuam na neutralização dos radicais livres, responsáveis pela degradação do colágeno e da elastina, estruturas essenciais para a firmeza e elasticidade da pele (SANDRI *et al.*, 2024).

Embora no envelhecimento natural é possível amenizar as possíveis mudanças que esta fase trás, diante de cuidados preventivos, como consumo de vitaminas, hábitos saudáveis, hidratação, proteção e consumos suplementares. Ao observar necessidades de tratar, os preenchedores ocupam posição de destaque, principalmente à base de ácido

hialurônico (AH), pois além de segurança, seus resultados são imediatos, sendo uma técnica minimamente invasiva, podendo ser reversível caso necessário (ALMEIDA; SAMPAIO, 2016).

Outros ingredientes amplamente empregados são o retinol e seus derivados, que estimulam a renovação celular e a síntese de colágeno, promovendo melhora da textura e atenuação de rugas finas. O ácido hialurônico, por sua vez, é valorizado por sua elevada capacidade de retenção hídrica, contribuindo para a hidratação profunda da pele e preenchimento de sulcos. Também são utilizados peptídeos biomiméticos e fatores de crescimento, que atuam de forma sinérgica na regeneração cutânea e na manutenção da integridade dérmica. Além dos cosméticos tópicos, os chamados nutricosméticos — suplementos orais com colágeno hidrolisado, vitaminas, minerais e antioxidantes — têm sido reconhecidos como coadjuvantes na melhora da densidade, elasticidade e hidratação da pele, promovendo resultados visíveis a médio e longo prazo (PANVEL, 2023).

Portanto, para Souza (2021) a busca por produtos que retardem o envelhecimento da pele tem impulsionado a indústria da beleza a inovar constantemente. Atualmente, o mercado oferece uma vasta gama de cosméticos e dermocosméticos que prometem combater os sinais do tempo, como rugas, linhas de expressão e flacidez. Entre os ingredientes mais populares, destacam-se o retinol, um derivado da vitamina A que estimula a renovação celular; o ácido hialurônico, conhecido por sua capacidade de reter água e promover hidratação intensa; e a vitamina C, um poderoso antioxidante que combate os radicais livres e estimula a produção de colágeno.

1.9 *Peelings* químicos

A palavra *peeling* é originada da língua inglesa "*to peel*" que significar descamar ou descascar. Esta técnica de estética se baseia na utilização de um composto químico aplicado sobre a pele, provocando uma destruição de forma controlada da camada epitelial, e com isso, instiga uma reepitelização no local de aplicação, como objetivo de gerar uma renovação celular de forma intensa. Assim, através de tal procedimento gerará um rejuvenescimento da pele com a eliminação das imperfeições indesejadas do paciente, sendo marcas ou cicatrizes, manchas e espinhas, bem como uma redução da discromia pigmentar da pele (CRUZ *et al.*, 2022).

Em uma visão geral, as moléculas usadas nos procedimentos de *peeling*, possuem potencial para ocasionar um controlado e pequeno processo inflamatório na camada da pele, e

é esta abrasão que leva as proteínas presentes na camada epitelial a se desnaturarem. Em razão disso, o organismo promove uma reposição de uma nova quantidade de colágeno dérmico, bem como de elastina, fazendo que haja uma reestruturação do tecido conjuntivo e uma proliferação adequada de novos queratinócitos (SOLEYMANI; LANOUE; RAHMAN, 2018).

As aplicações acerca dos *peelings* químicos são diferentes entre si, pois são métodos que se apresentam de acordo com a profundidade em que adentram as camadas do tecido epitelial subcutâneo, dessa forma, pode-se citar a aplicação no tecido subcutâneo, anteriormente falava-se em camadas. É necessário que se compreenda cada tipo de *peeling*, seu local de ação, bem como a indicação para o seu uso e os componentes químicos utilizados nestes procedimentos, conforme quadro 1 (CRUZ *et al.*, 2022).

Quadro 1: Tipos de *peelings*

TIPOS DE PEELING	LOCAL DE AÇÃO	INDICAÇÃO	COMPONENTES QUÍMICOS
PEELING SUPERFICIAL	EPIDERME E DERME PAPILAR	TRATAMENTO DE ACNE E CRAVOS	ÁCIDOS SOLÚVEIS EM ÁGUA
PEELING MÉDIO	DERME PAPILAR E RETICULAR SUPERIOR	TRATAMENTO DE RUGAS E MANCHAS	TCA, ÁCIDO PIRÚVICO, ÁCIDO SALICÍLICO
PEELING PROFUNDO	DERME RETICULAR	CICATRIZ, QUEIMADURA E MANCHAS PROFUNDAS	FENOL

Fonte: Adaptado Cruz *et al* (2022)

A respeito do *peeling* superficial, este divide-se em dois parâmetros de profundidade, em que um atinge cerca de 100 µm enquanto o outro pode chegar até 200 µm. Os componentes químicos utilizados nessa camada são no geral o ácido salicílico e o ácido retinóico, onde atuam nas camadas do estrato córneo e na epiderme. Estes *peelings* elevam as enzimas, levando-as a epidermólise e esfoliação. O ácido aplicado impede que as células resistam a acidificação, e os excessos devem ser neutralizados para evitar queimaduras na pele com o uso de hidróxido de sódio ou bicarbonato de sódio (ROSA, 2021; LEMES, 2021).

Quanto aos *peelings* médios, estes chegam até a derme papilar e reticular superior, alcançando uma profundidade em torno de 200 e 400 µm. Estes *peelings* geram coagulação das proteínas das membranas e causam a destruição das células vivas da epiderme. No *peeling* médio, são utilizados ácidos como o tricloroacético a 35% e o pirúvico a 40%, provocando uma descamação intensa, dessa forma, é necessário repouso de 7 a 15 dias, pois neste período,

os queratinócitos novos irão se depositar e substituir as células anormais e irão alavancar produção de novo colágeno, após esse período, o indivíduo poderá seguir sua rotina normal (WEISSLER *et al.*, 2017; FISHER; SATTLER; GAUGLITZ, 2016; SANDRA, SILVA, 2015).

E por último, o *peeling* profundo é uma técnica mais agressiva, pois atinge a derme reticular podendo gerar a formação de crostas e cicatrizes pós-tratamento. Neste *peeling* são utilizados o fenol 88%, bem como a fórmula de Baker-Gordon, e ácido tricloroacético em concentrações superiores a 50%, pois penetram mais do que 400 µm, realizando sua ação em todas as camadas do tecido epitelial. Esta aplicação coagula as proteínas, também ocasionando uma epidermólise total. Durante o processo, o fenol reorganiza a camada basal, incapacita os melanócitos e inibem a passagem de melanossomas para os queratinócitos adjacentes. Além disso, pode-se também gerar uma nova estrutura da arquitetura dérmica. O processo de recuperação dos pacientes leva cerca de 3 meses para sumir o rubor da pele, sendo necessário o uso recorrente de curativos (CRUZ *et al.*, 2022; ROSA, 2021; WEISSLER *et al.*, 2017).

1.9.1 Preparo do paciente para o *peeling* químico

O preparo do paciente para aplicação do *peeling* de fenol se inicia por volta de duas semanas antes do procedimento estético. E para que isso ocorra, são necessárias diversas medidas com a finalidade de se obter um melhor resultado. Alguns cuidados são básicos, como: o uso de cremes para a face que possuam hidratantes, o uso diário de sabonetes faciais, além da remoção de pelos na localidade em que será aplicado o fenol (STARKMAN; MANGAT, 2019).

Antes da realização do *peeling* de fenol, além das orientações dermatológicas e médicas convencionais, a alimentação do paciente pode desempenhar um papel auxiliar na preparação da pele e do organismo. Uma dieta equilibrada nas semanas que antecedem o procedimento contribui para fortalecer o sistema imunológico, otimizar os processos de regeneração tecidual e reduzir inflamações. Nutrientes antioxidantes como vitamina C, vitamina E, zinco e selênio devem ser priorizados por sua capacidade de neutralizar radicais livres e preparar a pele para o estresse oxidativo que ocorre após a aplicação do fenol. Alimentos como frutas cítricas, nozes, castanhas, cenoura, espinafre e peixes ricos em ômega-3 favorecem um ambiente interno propício à recuperação e regeneração celular (MEDEIROS; BARBOSA, 2022).

Também é recomendável que o paciente aumente a ingestão de líquidos,

especialmente água, para manter a hidratação cutânea e facilitar os processos metabólicos envolvidos na renovação celular. A restrição de alimentos ultraprocessados, ricos em açúcares simples, gorduras saturadas e aditivos químicos, é essencial, já que esses compostos podem aumentar a inflamação sistêmica e comprometer a resposta da pele ao tratamento. Segundo Medeiros e Barbosa (2022), a alimentação tem impacto direto na função imunológica e na qualidade da cicatrização da pele, sendo um elemento fundamental tanto na preparação quanto na recuperação de procedimentos estéticos invasivos. Assim, um plano alimentar orientado por um nutricionista deve ser considerado parte da conduta multidisciplinar no preparo prévio ao peeling de fenol.

Além dos cuidados básicos citados, existem outros critérios em que o médico deve se atentar com a análise do perfil psicológico do paciente, bem como sua área de atuação profissional e o tempo que ele dispõe para recuperação, além disso, também é necessário informar o paciente sobre o processo de descamação da pele e o que esperar do procedimento.

É obrigatoriamente que se faça uma anamnese do paciente, e nesta avaliação prévia, deve-se incluir todo o histórico médico do indivíduo, se possui antecedentes de herpes, se é tabagista, bem como tendência para queloides, quais medicamentos está usando, e quaisquer comprometimentos relacionados ao sistema imunológico, pois cada parâmetro pode interferir de maneira significativa na evolução do *peeling* profundo. Vale ressaltar que para a aplicação do fenol também se faz necessário a busca por doenças sistêmicas de um modo geral, e para as doenças cardíacas (YOKOMIZO *et al.*, 2013).

Não somente as doenças cardiovasculares devem ser investigadas, é necessário atenção também a doenças hepáticas, doenças renais, presença de diabetes ou hipertenção, auxiliando na diminuição dos riscos que a toxicidade do fenol pode vir a causar, pois fatores como estes, podem gerar retardo durante o período de cicatrização das feridas. É extremamente necessário realizar avaliação física do paciente, considerando fatores como a tonalidade da pele do paciente, com finalidade de obter uma resposta prévia da pigmentação do *peeling*, além disso, deve ser verificado a atividade das glândulas sebáceas, inflamações pré-estabelecidas, dentre outras características que podem surgir (SAMARGANDY; RAGGIO, 2024).

O paciente também passa por exames dermatológicos, no qual será avaliado o fototipo de sua pele, o nível de fotoenvelhecimento, classificação da pele como oleosa ou seca, se o paciente apresenta hiperpigmentação pós-inflamatória, infecções ou histórico de queloides, dentre outros parâmetros. Todo esse preparo do paciente deve ocorrer no mínimo duas semanas antes da realização do procedimento estético. Também é importante que o paciente

faça a lavagem da pele com sabonetes sem resíduos de forma constante, e evitar o uso de maquiagens, não é permitido o uso de lentes de contato nem de joias (SAMARGANDY; RAGGIO, 2024; YOKOMIZO *et al.*, 2013).

Todo o procedimento de aplicação do *peeling* de fenol é recomendado que seja realizado preferencialmente dentro de um ambiente hospitalar, ou em clínicas estéticas, desde que as mesmas possuam todo o aparato e suporte necessário que garanta a integridade física do paciente. É necessário que seja administrado soro por via endovenosa no paciente, visto que o fenol deve estar dentro das concentrações aprovadas no organismo.

Dessa forma, é estabelecido intervalos ao logo de todo o procedimento de uma região de aplicação para outra enquanto se é administrado o soro, com o objetivo de eliminar as concentrações aplicadas de fenol no paciente. Portanto, é indispensável o acompanhamento médico ao longo de todo o procedimento de aplicação, pois o *peeling* de fenol também pode gerar reações adversas devido sua toxicidade (CRUZ *et al.*, 2022).

1.10 *Peeling* de fenol

O ácido carbólico (C6H5OH) comumente conhecido como fenol, é um composto químico orgânico pertencente ao grupo dos aromáticos, tal composto é derivado do coaltar e do benzeno, o qual se mostra em formato de cristais em agulhas, alternando-se de incolor para rosado e possuindo um odor característico. O fenol possui uma ação cáustica sobre o tecido epitelial, ocasionando sua desnaturação e a coagulação das proteínas presentes na queratina da epiderme, este contato gera um rápido congelamento uniforme e com uma instalação quase que imediata (DORNELLES; VIEIRO; SILVA, 2024).

No procedimento de *peeling* de fenol é utilizado em sua formulação uma técnica criada por Baker-Gordon, a qual diminui reações adversas que podem ser de caráter tóxicos. Tal técnica é indicada para procedimentos de clareamento do tecido epitelial e seu envelhecimento, sejam por razões genéticas ou por meio de fotoenvelhecimento (excesso de exposição à luz solar). O *peeling* de fenol também pode ser utilizado em indivíduos que possuem rugas de forma exacerbada, indicado para tratamentos de acne, bem como hiperpigmentação, queratoses e pigmentação heterogênea (CRUZ *et al.*, 2022).

Como mencionado anteriormente, este procedimento se utiliza da formulação criada por Baker-Gordon em 1961 com o intuito de diminuir as reações adversas que podem surgir durante e após a aplicação do fenol sobre o local desejado para o procedimento, as quais podem ser tóxicas para os indivíduos. Esta formulação é composta por 3% de fenol 88%, 2% de água desmineralizada, 3% de óleo de cróton e 8% de sabão líquido (VELASCO *et al.*,

2021; SANTIS *et al.*, 2014).

O óleo de cróton permite que o fenol penetre de forma mais intensa na pele gerando coagulação da queratina presente no tecido epitelial. As propriedades deste componente possibilitam que as hidroxilas em suas moléculas permitam uma alta afinidade, sendo assim possível, a dissolução em meio ao fenol (SOLEYMANI; LANOUE; RAHMAN, 2018).

O fenol é o composto principal desta formulação, pois é este agente químico o causador da descamação controlada da pele, o que leva ao processo de rejuvenescimento do tecido epitelial. Este agente químico atua como queratolítico, pois possui a capacidade de adentrar de forma profunda a derme, gerando processo inflamatório de forma intensa, induzindo a síntese de colágeno e novas camadas de tecido epitelial (LEE *et al.*, 2019; STARKMAN; MANGAT, 2019).

Por último, a função do sabão líquido dentro desta técnica se dá com a finalidade de reduzir a gordura que se apresenta sobre a pele, o que facilita para o fenol agir. A água possui o papel de auxiliar no ajuste e controle da concentração da fórmula, para que se tenha um resultado eficaz, as moléculas de fenol precisam estar diluídas de forma correta (LEE *et al.*, 2019).

O *peeling* de fenol demonstra resultados semelhantes quando comparado com a ritidoplastia, o qual trata-se de um procedimento cirúrgico também com objetivo de rejuvenescimento facial. Logo nos dois meses iniciais depois da aplicação do fenol, é considerado normal a presença de hiperemia e discromias de forma transitória. Uma das grandes reclamações de pacientes submetidos a este procedimento estético é durante a remoção da fibrina que causa um certo desconforto, porém, é indispensável no tratamento (GOULART; SILVA; BRAGA, 2022).

1.10.1 Aplicação do *peeling* de fenol e mecanismo de ação

O primeiro passo para o início do procedimento de aplicação do fenol é o local, o qual deve ter iluminação e ventilação adequada, e principalmente acesso a equipamentos de reanimação hospitalar, seguindo, dessa forma, todos os protocolos de segurança e saúde, assim como as diretrizes de controle de infecções. A execução da técnica de aplicação do *peeling* se inicia pela testa e têmporas, em seguida segue-se para a região das bochechas e para a área do queixo, as regiões em torno dos olhos e boca devem ser aplicadas ao final (ROSA, 2021).

O fenol é administrado de forma uniforme com o auxílio de gaze, algodão ou cotonete. A aplicação deve ser realizada de forma ascendente e além da borda da vermelhidão, bem

como nas comissuras orais. É essencial evitar aplicação sobreposta para que não ocorra um resultado desigual em razão da alta concentração do agente fenol (OBAGI; DOVER, 2024).

Cerca de 20 minutos depois da aplicação, entre 70 e 80% do composto químico é eliminado através da urina. É necessário se atentar ao paciente, pois podem ocorrer fibrilação arterial e ventricular, taquicardia, dissociação eletromecânica e extrassístoles ventriculares. É sempre importante relembrar que todos os procedimentos devem ser feitos em ambientes hospitalares ou clínicas regulamentadas, pois é obrigatório a monitorização cardíaca do paciente. Evita-se a realização do procedimento de *peeling* de fenol em indivíduos com problemas renais, hepáticos e cardíacos, assim como pacientes com herpes simples, instabilidade psicológica, que realizaram uso recente de isotretinoína e que possuem predisposição para queloides ou que são expostos de forma constante aos raios UV.

O *peeling* de fenol é bastante doloroso em razão de sua composição química, pois adentra a derme intermediária, onde o paciente é submetido a analgésicos e sedação, e por isso, deve-se aplicar também soro fisiológico 0,9% antes e durante a realização do procedimento (YOKOMIZO *et al.*, 2013).

A oclusão da face pode ser realizada com esparadrapo impermeável para aumentar a penetração da solução de Baker, que atinge a derme reticular intermediária com oclusão, enquanto sem oclusão atinge apenas a derme reticular superior. O procedimento dura entre 60 e 90 minutos, e o paciente deve ser monitorado por 4 horas após. Após a realização do *peeling*, recomenda-se a prescrição de fármacos hipnóticos/ansiolíticos, analgésicos, antibióticos via oral e compressas de gelo. Pode ocorrer dor em queimação por até oito horas e edema significativo, com pálpebras protrusas, o retorno deve ser em 24 horas para apoio psicológico e em 48 horas para remoção do curativo (YOKOMIZO *et al.*, 2013).

Ainda segundo Yokomizo *et al.*, (2013), recomenda-se aplicar compressas de água boricada a 3%, até cinco vezes ao dia, seguidas por pomadas de bacitracina ou pomadas vaselinadas com antibiótico, ou ainda pó antisséptico de bismuto, durante sete dias. A regeneração da pele começa em 48 horas e completa-se em aproximadamente em dez dias, como se observa na figura 7. O prurido é comum durante a cicatrização e pode ser aliviado com corticoides de baixa potência e compressas de gelo, eritema e crostas podem persistir por até 14 dias, e a formação de milia é frequente, podendo desaparecer espontaneamente ou ser removida.

Figura 7: Procedimento e resultado após a aplicação *peeling* de fenol

Fonte: Adaptado de Yokomizo *et al* (2013)

Após a remoção da máscara facial, a pele é tratada com iodeto de timol para que assim promova a cicatrização. Para pacientes que sentem dor, são indicados a administração de analgésicos, e o uso de antibióticos é recomendado para prevenir infecções. Além disso, é aconselhável aplicar pomada ou creme à base de vaselina para manter a hidratação, preferencialmente em combinação com antibióticos. Após a aplicação, é importante adotar alguns cuidados, como por exemplo, evitar maquiagem por no mínimo 3 dias, não se expor ao sol e sempre manter a pele bem hidratada. O uso de protetor solar é essencial para proteger a pele dos raios UVA e UVB (SBARDELOTTO *et al.*, 2020).

Portanto, vale reforçar que é fundamental que o procedimento seja realizado por profissionais qualificados, em ambiente hospitalar adequado, devido aos riscos associados à toxicidade sistêmica do fenol, como arritmias cardíacas e danos renais, conforme já descrito anteriormente (ROSA, 2021).

1.10.2 Toxicidade do *peeling* de fenol

O ácido carbólico, conhecido popularmente como fenol, é um composto aromático derivado do benzeno, amplamente reconhecido por sua aplicação em procedimentos dermatológicos, especialmente nos *peelings* químicos de profundidade. Sua aplicação tópica promove a desnaturação da queratina epidérmica, resultando em um clareamento uniforme da pele. *Peelings* químicos profundos com fenol, realizados por profissionais qualificados, oferecem resultados superiores a outros métodos de esfoliação a longo prazo. Contudo, altas concentrações de fenol podem ser tóxicas, afetando a pele, o coração, o fígado e os rins. As complicações variam conforme o tipo e a profundidade do procedimento, conforme quadro 2 (CRUZ *et al.*, 2013).

Quadro 2: Toxicidade do fenol

TOXICIDADE DO *PEELING* DE FENOL	
Sistema Tegumentar	*Cicatrizes Hipertróficas* *Queloides* *Hipo e Hiperpigmentação pós-inflamatória* *Desencadeia infecções bacterianas*
Sistema Circulatório	Arritmias cardíacas Fibrilação atrial ventricular Taquicardia
Distúrbio em Órgãos	Nefrotoxicidade Hepatotoxicidade

Fonte: Adaptado Cruz *et al* (2013)

Pois, o fenol é um agente químico com elevada toxicidade, cuja aplicação tópica, especialmente em procedimentos estéticos como o peeling profundo, exige cautela rigorosa. Quando absorvido pela pele em quantidades significativas, o fenol pode atingir a circulação sistêmica e comprometer órgãos vitais, como o coração, o fígado e os rins. A literatura aponta que a exposição sistêmica a essa substância está relacionada a efeitos adversos severos, incluindo distúrbios cardíacos, como arritmias, elevação de enzimas hepáticas e lesões químicas intensas na pele. A gravidade dos efeitos adversos tende a se intensificar quando o composto é utilizado em concentrações elevadas ou aplicado em áreas corporais extensas, o que pode resultar em intoxicação generalizada e necrose dos tecidos cutâneos (DORNELLES; VIEIRO; SILVA, 2024).

Os resultados obtidos com o *peeling* de fenol são, em geral, mais duradouros e eficazes se comparados aos *peelings* superficiais ou médios, sendo especialmente indicados em casos de fotoenvelhecimento avançado e cicatrizes profundas (figura 8 e 9). No entanto, devido à sua capacidade de penetração até a derme reticular, o uso do fenol deve ser restrito a profissionais de saúde habilitados, com conhecimento aprofundado em anatomia da pele, farmacocinética do agente e monitoramento pós-operatório rigoroso (GOULART; SILVA; BRAGA, 2021).

Figura 8: Efeito do *Peeling* de fenol no fotoenvelhecimento

Adaptado Clínica Felipe Meletti (2025)

Figura 9: Efeito do *Peeling* de fenol no tratamento de cicatrizes

Fonte: Adaptado Clínica Felipe Meletti (2025)

Mesmo com alguns benefícios, é comprovado que o fenol possui potencial tóxico significativo, principalmente quando utilizado em altas concentrações em maiores extenções.

Pois a absorção sistêmica do produto, pode desencadear efeitos adversos prejudicias, conforme já citado, casos de toxicidade hepática, renal e cardíaca. Além disso, pode ser observado episódios de arritmias, fibrilação atrial e até colapso cardiovascular, tornando imprescindível a avaliação prévia da saúde do paciente e o uso de técnicas seguras e fracionadas de aplicação (CRUZ *et al.*, 2013).

As complicações associadas ao peeling de fenol podem ser locais ou sistêmicas. Entre as reações cutâneas mais frequentes estão edema, prurido, ardência, dor intensa, eritema persistente, além de hiperpigmentação ou hipopigmentação, que geralmente estão relacionadas à resposta inflamatória pós-procedimento. Em alguns casos, ocorrem lesões teciduais, falha da barreira cutânea, formação de linhas de demarcação e maior suscetibilidade a infecções, como herpes simples, infecções bacterianas secundárias, candidíase e até complicações oculares (GOULART; SILVA; BRAGA, 2021).

Esses riscos se tornam mais relevantes em pacientes com fototipos mais altos, de acordo com a Classificação de Fitzpatrick, uma vez que essas peles apresentam maior propensão a desenvolver distúrbios pigmentares após insultos químicos. Por isso, a seleção do agente esfoliante deve considerar não apenas o tipo de pele, mas também o histórico clínico, a área a ser tratada e o objetivo terapêutico, a fim de personalizar o tratamento e minimizar os efeitos colaterais (CRUZ *et al.*, 2013).

1.10.3 Complicações do *Peeling* de fenol

O *peeling* de fenol, um procedimento estético agressivo com resultados notáveis no rejuvenescimento da pele, entretanto acarreta riscos significativos de complicações para a saúde. Envolvendo problemas cardíacos, renais e hepáticos, além de complicações cutâneas como hiperpigmentação, infecções e reações alérgicas, além de acne, cicatrizes anormais e manchas. Por isso, a Sociedade Brasileira de Cirurgia Dermatologia (SBCD) destaca a importância de realizar o procedimento em ambiente hospitalar, com profissionais qualificados e acompanhamento médico rigoroso, para minimizar os riscos, identificar contraindicações e garantir a segurança do paciente (SBCD, 2019).

Além dos efeitos já descritos, efeitos colaterais raros podem ocorrer, como a toxicidade ao miocárdio e hipotensão. Por isso, é recomendado monitoramento cardíaco e infusão endovenosa para diurese, aplicações lentas do produto para evitar lesões renais e cardíacas. Em alguns casos o ácido tricloroacético, também pode causar distúrbios gastrointestinais, como náuseas e diarreias, além de sensações de formigamento e queimação,

podendo resultar em hipopigmentação ou hiperpigmentação (GOULART; SILVA; BRAGA, 2021). Portanto, considerando os riscos associados ao uso do fenol em procedimentos estéticos, torna-se imprescindível que sua aplicação ocorra em ambiente hospitalar e sob a supervisão de profissionais especializados.

Diante disso, instituições como SBCD enfatizam a necessidade de uma avaliação criteriosa antes do procedimento, a fim de identificar possíveis contraindicações e garantir a segurança do paciente. Além dos efeitos já esperados, reações adversas menos comuns podem surgir, incluindo toxicidade miocárdica e queda de pressão arterial, especialmente quando o fenol é absorvido em grandes quantidades. Para minimizar esses riscos, recomenda-se monitoramento cardíaco contínuo, administração venosa para induzir diurese e aplicação controlada e gradual da substância. Em casos que envolvem outros agentes, como o ácido tricloroacético, são relatados distúrbios gastrointestinais e alterações na pigmentação cutânea, demonstrando que todos os peelings requerem um plano terapêutico individualizado e monitorado (SCHIEDLER, 2024).

A ocorrência de óbito, embora rara, já foi documentada na literatura médica, especialmente em aplicações domiciliares ou clínicas sem estrutura para suporte avançado de vida. Por isso, o monitoramento contínuo do paciente durante e após o procedimento é excencial, com controle rigoroso das doses, intervalos e sinais vitais. (YOKOMIZO *et al.*, 2013; OBAGI; DOVER, 2024). Portanto, as intercorrências associadas ao *peeling* de fenol reforçam a necessidade de que esse procedimento seja restrito a profissionais capacitados, com conhecimento técnico-científico, respaldo legal, estrutura adequada e acompanhamento rigoroso desde o inicío da avaliação prévia até após o procedimento (LEE *et al.*, 2019; DORNELLES; VIEIRO; SILVA, 2024).

1.10.4 Precauções e contraindicações

Nos dias de hoje, a população tem apresentado maior preocupação com a aparência, principalmente da pele, essa preocupação desenvolveu uma demanda pela busca de tratamentos estéticos que proporcionem uma aparência mais jovem, saudavél e sem machas. Um procedimento que proporciona esse rejuvenecimento facial intenso, é o *peeling* de fenol, sua ação ocorre ao penetrar profundamente na pele, causando estimulo na renovação celular.

Embora os resultados geralmente são satisfatórios e seja um procedimento rápido, é importante entender as práticas seguras de aplicação e as regras de biossegurança, pois as altas concentrações do produto podem causar efeitos colaterais tanto para o paciente e até

mesmo para o profissional (DORNELLES; VIEIRO; SILVA, 2024; SILVA; SOUZA, 2022).

Para realizar o *peeling* de fenol, deve ser levado em conta algumas características da saúde do paciente, e as características da pele. Os homens geralmente apresentam uma pele mais grossa, e por isso os resultados podem ser menos eficazes. É importante evitar esse tratamento em pessoas que apresentam algumas alteraçãoes de saúde, como herpes, doenças renais ou hepáticas, uso recente de isotretinoína e predisposição a queloides, e ainda em pacientes que a exposição ao sol é contínua. Segundo a classificação de Fitzpatrick, para que o procedimento e os resultados sejam seguros, a pele deve seguir os padrões de tipos I a II e apresentar rugas finas, como descrito anteriormente na figura 1 (CRUZ *et al.*, 2013).

A aplicação do fenol em áreas extensas deve ser evitada, sendo preferível sua utilização segmentada, com intervalos de recuperação entre as sessões. A anestesia local associada à sedação consciente, quando indicada, também contribui para a segurança do procedimento. Ressalta-se que a adoção de medidas como hidratação venosa, controle rigoroso dos sinais vitais e suporte com equipe multidisciplinar (incluindo anestesista e dermatologista) são práticas recomendadas pelas diretrizes clínicas internacionais e por entidades como a Sociedade Brasileira de Cirurgia Dermatológica (SBCD, 2019).

Devido a intensidade do tratamento, o *peeling* de fenol, não é recomendado para pacientes que apresentaram infecções recentes, para gestantes e lactantes, histórico de cicatrizes queloides, doenças autoimunes, uso de medicamentos que aumentam a sensibilidade à luz, dermatite facial ativa e diabetes. Portanto, é fundamental realizar uma avaliação médica detalhada para detectar contraindicações para cada paciente, visando assegurar o procedimento e sua saúde (SBCD, 2019).

1.11 Cuidados pós-operatórios

Os cuidados pós-operatórios do *peeling* de fenol são fundamentais para o sucesso do procedimento e prevenção de complicações. A pele, após o procedimento, encontra-se extremamente sensível, inflamada e sem sua barreira protetora natural, tornando-se mais suscetível a infecções, alterações pigmentares e cicatrizes. Por isso, o cuidado adequado durante o período de recuperação é indispensável (YOKOMIZO *et al.*, 2013; STARKMAN; MANGAT, 2019).

Devido a ação do fenol, é comum que o paciente sinta dor em queimação nas primeiras 6 a 8 horas após o procedimento, podendo haver até edema significativo, principalmente na região periorbital. Por isso, é recomendado o uso de compressas frias e

analgésicos, auxiliando no controle da dor. Além disso, pomadas com vaselina estéril associadas a antibióticos tópicos são recomendadas para manter a hidratação da pele e evitar infecções bacterianas (SBARDELOTTO *et al.*, 2020).

A regeneração da epiderme inicia-se em torno de 48 horas após o procedimento, com a formação de crostas e prurido, que podem persistir por até 10 a 14 dias. Nesse período, é fundamental que o paciente evite manipular ou remover as crostas, pois isso pode provocar hiperpigmentações ou cicatrizes. Corticoides de baixa potência podem ser utilizados sob orientação médica para controle da inflamação e do prurido (OBAGI; DOVER, 2024).

O uso rigoroso de filtro solar de amplo espectro é indispensável a partir da revitalização completa, com reaplicações diárias. Exposição solar direta deve ser evitada por pelo menos 90 dias. A fotoproteção adequada é a principal medida para evitar hiperpigmentações pós- inflamatórias, especialmente em pacientes com fototipos mais altos segundo a Classificação de Fitzpatrick (GOULART; SILVA; BRAGA, 2022). Além disso, o acompanhamento clínico nas primeiras 48 horas é essencial para avaliar a resposta inflamatória e monitorar sinais precoces de complicações.

A recuperação após o peeling de fenol, além dos cuidados tópicos e sistêmicos orientados pelo profissional de saúde, também pode ser favorecida por uma alimentação equilibrada, rica em nutrientes que auxiliem nos processos de reparação tecidual e resposta inflamatória controlada. Durante o pós-operatório, o organismo demanda maior quantidade de substratos para regeneração celular, especialmente aqueles envolvidos na síntese de colágeno, como as vitaminas C e A, proteínas de alto valor biológico e minerais como zinco e selênio. A vitamina C, presente em frutas cítricas como laranja, acerola e kiwi, participa diretamente da produção de colágeno e atua como antioxidante, minimizando os danos induzidos pelos radicais livres gerados durante o processo inflamatório inicial da cicatrização (FREITAS; MATTIELLO, 2018).

Outro fator essencial para manter a integridade da pele e auxiliar na recuperação confrome Medeiros e Barbosa (2022), é a ingestão de proteínas, pois acelera o reparo de tecidos lesados e evita a perda de massa magra durante o período de restrição física. Alimentos como ovos, carnes magras, peixes e leguminosas devem ser priorizados. O consumo de água também desempenha papel fundamental, contribuindo para a hidratação sistêmica e a manutenção da elasticidade da pele em regeneração.

De acordo com estudos recentes, uma alimentação rica em compostos bioativos, como flavonoides e carotenoides, presentes em vegetais de folhas verdes escuras, tomate, cenoura e frutas vermelhas, exerce efeito positivo na modulação da inflamação e no fortalecimento da

barreira cutânea. Portanto, a abordagem nutricional integrada ao tratamento estético com peeling de fenol deve ser considerada uma estratégia complementar que potencializa os resultados clínicos e reduz riscos de complicações (MEDEIROS; BARBOSA, 2022).

1.12 Biomédico e o *peeeling* de fenol

O biomédico, deve apresentar especialização em estética, seguindo a Resolução nº 197, de 21 de fevereiro de 2011, conforme normas do Conselho Federal de Biomedicina (CFBM). Sendo assim, o biomédico é um profissional treinado para tratar de forma segura e eficaz os sinais de envelhecimento, por meio de formação específica, como cursos de especialização e pós-graduação na área de estética. Além disso, o biomédico esteta possui qualificação para elaborar tratamentos individualizados com base em uma anamnese detalhada, promovendo a saúde, bem-estar e beleza dos pacientes (OLIVEIRA, ALVES, 2023).

Devido seu alto nível técnico de conhecimento o biomédico, possui autorização para realização de procedimentos estéticos invasivos e não invasivos, sejam eles faciais ou corporais, com objetivo de contribuir com a melhora da qualidade de vida e aumento da autoestima dos pacientes (SAKIHAMA *et al.*, 2024). De acordo com a Resolução CFBM nº 241/2014, profissionais biomédicos habilitados em biomedicina estética estão autorizados a realizar *peelings* químicos, incluindo o *peeling* de fenol. Entretanto, é essencial que esses procedimentos sejam executados com rigor técnico e científico, respeitando as práticas de biossegurança (CFBM, 2014).

Apesar dos biomédicos apresentarem qualificações para o uso do *peeling* de fenol, informações revelaram que no período de junho de 2024, aconteceu a proibição da Anvisa para realizar a fabricação, manipulação, comercialização, propaganda e pricipalmente o uso de produtos que sejam à base de fenol em procedimentos estéticos no Brasil, devido a riscos associados ao seu uso, bem como usos inadequados e problemas encontrados. Esses problemas podem ser descritos por exemplo, com ambientes em condições sanitárias inadequadas, profissionais não habilitados, utilização de materiais e produtos inferiores e sem certificação. Portanto, apesar de a legislação permitir que biomédicos realizem *peelings* de fenol, a atual proibição da Anvisa impede a prática desse procedimento no país (ANVISA, 2024).

Diante dessa realidade, é fundamental que os biomédicos estetas mantenham-se atualizados quanto às diretrizes regulatórias e sanitárias estabelecidas por órgãos como a

Anvisa, além de seguirem estritamente as normativas do Conselho Federal de Biomedicina. A atuação responsável e ética do profissional, especialmente na escolha de procedimentos, seleção de produtos autorizados e manutenção de um ambiente adequado, é determinante para garantir a segurança do paciente e a credibilidade da profissão. Além disso, a suspensão do uso do fenol reforça a importância da evidência científica na prática clínica, estimulando os profissionais a buscarem alternativas eficazes e seguras que estejam de acordo com a legislação vigente e com os avanços da ciência estética.

Nesse contexto, cabe também ao biomédico esteta desenvolver um papel educativo junto ao paciente, explicando os limites legais e os riscos associados a determinados procedimentos, além de esclarecer a importância da realização de tratamentos em locais devidamente registrados e com profissionais qualificados. A ética profissional, aliada ao conhecimento técnico-científico, torna-se ainda mais relevante diante das restrições impostas pela Anvisa, permitindo que o biomédico ofereça soluções estéticas viáveis, seguras e compatíveis com o bem-estar e as expectativas individuais dos pacientes, mesmo diante da proibição de determinados ativos, como o fenol (ANVISA, 2024).

3. CONSIDERAÇÕES FINAIS

Diante do observado, o *peeling* de fenol é um metódo extremamente eficaz para rejuvenescer o rosto, proporcionando uma renovação celular profunda e duradoura. Entretanto, por ser um procedimento invasivo, é necessário que seja realizado por profissionais qualificados, com avaliação rigorosa, principalmente durante e após o procedimento.

Devido sua ação ocorrer até as camadas inferiores da pele, oferece geralmente melhores resultados em rejuvenescimento facial. Sua ação provoca lesões controladas na epiderme, o que resulta em uma resposta inflamatória que impulsiona a produção de colágeno. Porém, alguns riscos de efeitos sistêmicos existem, como toxicidade para o coração, fígado e rins, devido à absorção pela pele.

Entre os principais benefícios do peeling de fenol estão o aumento na produção de colágeno, a melhora da textura e firmeza da pele, e a redução significativa de rugas profundas. Sendo este procedimento, recomendado na maioria dos casos para o tratamento de cicatrizes, hiperpigmentações e danos provocados pelo envelhecimento solar, auxiliando assim no aumento da autoestima.

Dessa maneira, a pesquisa destaca a importância de uma abordagem individualizada, onde deve ser levado em conta o tipo de pele, o histórico clínico do paciente, nem como suas expectativas. Apesar dos diversos riscos citados, o *peeling* de fenol continua sendo uma ferramenta muito utilizada na biomedicina estética, entretanto, é necessário constante atualização sobre as melhores técnicas e protocolos de segurança para seguir.

REFERÊNCIAS

AGÊNCIA NACIONAL DE VIGILÂNCIA SANITÁRIA. Anvisa proíbe venda e uso de produtos à base de fenol em procedimentos de saúde em geral ou estéticos. Disponível em: https://cfbm.gov.br/anvisa-proibe-venda-e-uso-de-produtos-a-base-de-fenol-em-procedimentos-de-saude-em-geral-ou-esteticos/. Acesso em: 21 mar. 2025.

ARRUDA, Fernanda. T., *et al.* **Complicações associadas ao *peeling* químico:** uma revisão narrativa da literatura. *Revista Foco*. v. 17, n 8. p 01-14. 2024. Disponível em: https://ojs.focopublicacoes.com.br/foco/article/view/5689/4246. Acesso em: 21 de agosto de 2024.

CAVALCANTE, Lívia. T. C; OLIVEIRA, Adélia. A. S. **Métodos de revisão bibliográfica nos estudos científicos.** *Psicologia em Revista*. Vol 26, nº1. Belo Horizonte. 2020. Disponível em: https://periodicos.pucminas.br/index.php/psicologiaemrevista/article/view/12005. Acesso em: 18 de julho de 2024.

CFBM. **Conselho Federal de Biomedicina.** Serviço Público Federal. Resolução nº 241 de 29 de maio. 2014. Disponível em: https://cfbm.gov.br/wp-content/uploads/2014/05/RESOLUCAO- CFBM-No-241-DE-29-DE-MAIO-DE-2014.pdf. Acesso em: 24 de agosto de 2024.

CFF. **Conselho Federal de Farmácia.** Resolução nº 573 de 22 de maio. 2013. Disponível em: https://www.cff.org.br/userfiles/file/resolucoes/573.pdf. Acesso em: 24 de agosto de 2024.

CONSELHO FEDERAL DE BIOMEDICINA. Resolução nº 241, de 29 de maio de 2014. Dispõe sobre atos do profissional biomédico com habilitação em biomedicina estética e regulamenta a prescrição por este profissional para fins estéticos. Disponível em: https://www.legisweb.com.br/legislacao/?id=272361. Acesso em: 21 mar. 2025.

COX, Surget. V; ZACHARY, Christopher. B; COHEN, Joel. L. **Preparação da pele para terapia fotodinâmica, quimioexfoliação e resurfacing a laser ablativo:** uma revisão sistemática da literatura. *Cirurgia Dermatológica.* pg 938-941. 2021. Disponível: https://journals.lww.com/dermatologicsurgery/abstract/2021/07000/skin_preparation_for_photod ynamic_therapy,.8.aspx. Acesso em 20 de agosto de 2024.

CREMEC. **Conselho Federal de Medicina do Estado do Ceará.** Parecer nº 2. 2024. Disponível em: https://sistemas.cfm.org.br/normas/arquivos/pareceres/CE/2024/2_2024.pdf. Acesso em: 20 de agosto de 2024.

CRUZ, Larissa., *et al.* **Consequências toxicológicas de altas concentrações de fenol no tratamento com *peeling* químico.** *Revista Cientifica de Estética e Cosmetologia*. V.2, N.1. 2022. Disponível em: https://rcec.com.br/journal/index.php/rcec/article/view/56. Acesso em: 21 de agosto de 2024.

DE ALMEIDA, Ada Regina Trindade;DE ARAÚJO SAMPAIO, Gabriel Ângelo. Ácido hialurônico no rejuvenescimento do terço superior da face: revisão e atualização-Parte 1. Surgical & Cosmetic Dermatology, v. 8, n. 2, p. 148-153, 2016.

DORNELLES, Mariana. H; VIERO, Fernanda. T; SILVA, Brenda. **Toxicidade associada ao *peeling* de fenol:** uma revisão integrativa da literatura. *Revista Brasileira de Ciências Biomédicas*. Vol 5 n. 1 2024. Disponível: https://rbcbm.com.br/journal/index.php/rbcbm/article/view/80. Acesso em: 22 de agosto de 2024.

FERREIRA, N. R.; CAPOBIANCO, M. P. Uso do ácido hialurônico na prevenção do envelhecimento facial. **Revista Cientifica UNILAGO**, v. 1, n. 1, p. 1-10, 2016.

FISCHER, Tanja. C; SATTLER, Gerhard; GAUGLITZ, Gerd. **Hyaluron Filler Containing Lidocaine on a CPM Basis for Lip Augmentation:** Reports from Practical Experience. *Facial Plast Surg*. v, 32, n. 3, p:283-8. 2016. Disponível: https://pubmed.ncbi.nlm.nih.gov/27248026/. Acesso em: 28 de agosto de 2024.

FOISSAC, Rémi., *et al.* **High-Resolution Magnetic Resonance Imaging of Aging Upper Face Fat Compartments.** *Plastic and Reconstructive Surgery*. v. 139, n. 4, p:829-837. 2017. Disponível: https://pubmed.ncbi.nlm.nih.gov/28350655/. Acesso em: 2 de setembro de 2024.

FREITAS, L. S.; MATTIELLO, S. M. Nutrição e cicatrização de feridas: revisão integrativa. **Revista Brasileira de Enfermagem**, Brasília, v. 71, n. 6, p. 3031-3039, 2018. Disponível em: https://www.scielo.br/j/reben/a/JXJw7Lg5PZqPQcpxPmHPG7D/. Acesso em: 23 maio 2025.

FURTADO, Daniella. C., *et al.* **Uso irracional de fenol para fins estéticos.** *Revista Observatorio de la Economia Latino Americana*. Curitiba, v.22, n.8, p. 01-12. 2024. Disponível em: https://doi.org/10.55905/oelv22n8-079. Acesso em: 22 de agosto de 2024.

GOULART, Beatriz. M.; SILVA, Thais. B. F.; BRAGA, Jessica. S. S. **Intercorrências do Ácido Tricloroacético e Ácido Fenol.** Centro Universitário das Faculdades Metropolitanas Unidas, São Paulo. Vol. 10, n. 4, p. 62-74. 2022. Disponível em: https://revistaseletronicas.fmu.br/index.php/ACIS/article/view/2739. Acesso em: 3 de setembro de 2024.

GU, Yanpei., *et al.* **Biomarkers, oxidative stress and autophagy in skin aging.** *Ageing Res Rev*. v. 59, p:101036. 2020. Disponível em: https://doi.org/10.1016/j.arr.2020.101036. Acesso em: 25 de setembro de 2024.

HEMPEL, Susanne. **Conduzindo sua revisão de literatura.** *Associação Americana de Psicologia*. 2020. Disponível em: https://psycnet.apa.org/doi/10.1037/0000155-001. Acesso em: 27 de agosto de 2024.

INTERNATIONAL SOCIETY OF AESTHETIC PLASTIC SURGERY. Global Survey on Aesthetic/Cosmetic Procedures Performed in 2022. 2023. Disponível em: https://www.isaps.org. Acesso em: 21 março de 2025.

JUSTO, Aline. S. **Caracterização química do óleo de Croton tiglium (Euphorbiaceae) e avaliação do perfil dermatológico do *peeling* de fenol com óleo de Croton.** 2019. Disponível em: http://tede2.uepg.br/jspui/handle/prefix/3135. Acesso em: 3 de setembro de 2024.

KIM, Yong. J., *et al.* **Desenvolvimento de estratégias competitivas sustentáveis na indústria de serviços de beleza:** uma abordagem SWOT-AHP. *Sustentabilidade*. v. 13, n. 19, p:10852. 2021. Disponível em: https://doi.org/10.3390/su131910852. Acesso em: 12 de setembro de 2024.

LEÃO, Estela. C. B. **O uso do *peeling* de fenol para o rejuvenescimento facial.** Faculdade Sete Lagoas. FACSETE. Uberlândia – MG. 2023. Disponível em: https://faculdadefacsete.edu.br/monografia/items/show/7652. Acesso em: 07 de setembro de 2024.

LEE, Johnson. C., *et al.* **Mesotherapy, Microneedling, and Chemical Peel**. *Clin Plastic Surg*.p. 583–595, 2016. Disponível em: https://doi.org/10.1016/j.cps.2016.03.004. Acesso em: 10 de setembro de 2024.

LEE, Kachiu. C., *et al.* **Basic chemical *peeling*:** superficial and medium-depth peels. Journal of the American Academy of Dermatology, 81, n. 2, p. 313-324. 2019. Disponível em: https://doi.org/10.1016/j.jaad.2018.10.079. Acesso em: 15 de setembro de 2024.

LEMES, Bruna. M. **Explorando novas possibilidades de formulações a partir do *peeling* de fenol com óleo de cróton triglium:** fórmula de hetter. Universidade Estadual de Ponta Grossa. 2021. Disponível em: http://tede2.uepg.br/jspui/handle/prefix/3426. Acesso em: 15 de setembro de 2024.

LOPES, Edson., *et al.* **Post-Inflammatory Hyperpigmentation and Other Complications from Chemical Peels.** *Aesthetic Medicine Journal*. 2021. Disponível em: DOI: 10.55905/oelv22n8-079. Acesso em: 15 de agosto de 2024.

MARTINS, Linton; PEREIRA, Fernanda. **Infecções decorrentes de *peelings* químicos profundos:** uma revisão. *Dermatologic Therapy*. 2017. Disponível em: DOI: 10.55905/oelv22n8-079. Acesso em: 15 de agosto de 2024.

MEDEIROS, R. C. C.; BARBOSA, L. F. M. Nutrição e cicatrização: implicações na estética e dermatologia. **Revista Brasileira de Nutrição Funcional**, São Paulo, v. 18, n. 2, p. 45-52, 2022.

MSD MANUALS. **Estrutura e função da pele. Kenilworth: Merck Sharp & Dohme Corp**., 2025. Disponível em: https://www.msdmanuals.com/pt/casa/dist%C3%BArbios-da-pele/biologia-da-pele/estrutura-e-fun%C3%A7%C3%A3o-da-pele. Acesso em: 23 maio 2025.

OBAGI, Suzan; DOVER, Jeffrey. S. ***Peelings* químicos:** Procedimentos e complicações. 2024. Disponível em: https://medilib.ir/uptodate/show/13632. Acesso em: 25 de agosto de 2024.

Oliveira LS, Alves CC. **Biomedicina estética e atuação do biomédico: procedimentos realizados e versatilidade da profissão.** Brazilian Journal of Health Review 2023; 6: 12656–67.

OLIVEIRA, Andre; SANTOS, Martins. **Cicatrizes permanentes após uso inadequado de fenol.** *International Journal of Dermatology*. pg 823-830. 2019. Disponível em: DOI: 10.55905/oelv22n8-079. Acesso em: 10 de agosto de 2024.

PANVEL. **Dermocosméticos: como agem na pele prevenindo o envelhecimento.** Blog Panvel, 19 maio 2023. Disponível em: https://www.panvel.com/blog/dicas-de-saude/dermocosmeticos-como-agem-prevenindo-o-envelhecimento/. Acesso em: 23 maio 2025.

ROCHA, Pedro; LIMA, Estela. **Uso doméstico de fenol para fins estéticos:** um estudo de

caso. *Journal of Cosmetic Dermatology*. pg 857-860. 2018. Disponível em: DOI: 10.55905/oelv22n8-079. Acesso em: 13 de setembro de 2024.

ROSA, Karina. F. ***Peelings* químicos superficiais para melhores resultados em harmonização orofacial.** Faculdade de Sete Lagoas – FACSETE. Minas Gerais. 2021. Disponível em: https://faculdadefacsete.edu.br/monografia/items/show/9106. Acesso em: 3 de setembro de 2024.

SAKIHAMA, Sueli Yamamoto *et al.* BIOMEDICINA ESTÉTICA E O IMPACTO NA AUTOESTIMA. **RECIMA21-Revista Científica Multidisciplinar-ISSN 2675-6218**, v. 5, n. 10, p. e5105764-e5105764, 2024.

SAMARGANDY, Shireen; RAGGIO Blake. S. **Chemical Peels for Skin Resurfacing.** StatPearls. Treasure Island. *StatPearls Publishing*. 2024. Disponível em: http://www.ncbi.nlm.nih.gov/books/nbk547752/. Acesso em: 28 de setembro de 2024.

SANDRA, Lyon; SILVA, Rozana. C. **Dermatologia estética: medicina e cirurgia estética.** Rio de Janeiro.2015. Disponível em: https://integrada.minhabiblioteca.com.br/books/9786557830314. Acesso em: 2 de outubro de 2024.

SANDRI, J. L. M. *et al.* Principais substâncias ativas utilizadas nos cosméticos para prevenção e tratamento do envelhecimento. **Revista Eletrônica Acervo Saúde**, v. 24, n. 10, 2024. Disponível em: https://acervomais.com.br/index.php/saude/article/view/17273. Acesso em: 23 maio 2025.

SANTIS, Érico. P. D., *et al.* *Peeling* profundo de fenol: como controlar a dor durante a aplicação e até 12 horas após? Sociedade Brasileira de Dermatologia. ***Surgical & Cosmetic Dermatology***, vol. 6, n. 1, pg. 11-14. 2014. Disponível em: http://www.surgicalcosmetic.org.br/Content/imagebank/pdf/v6/6_n1_306_pt.pdf. Acesso em: 5 de outubro de 2024.

SBARDELOTTO, Patricia. L., *et al.* ***Peelings* químicos:** *peeling* de fenol. *Revista Renovare de Saúde e Meio Ambiente*. Ano 6. Vol. 1. União da Vitória – Paraná. 2019. Disponível em: https://book.ugv.edu.br/index.php/renovare/issue/view/73/86. Acesso em: 24 de outubro de 2024.

SBCD. **Sociedade Brasileira de Cirurgia Dermatológica.** Envelhecimento cutâneo. 2019.
SCHIEDLER, M. ***Phenol peeling: risks and medical care when performing this procedure*.** International Seven Journal of Health, São José dos Pinhais, v. 3, n. 4, jul./set. 2024. Disponível em: https://sevenpublicacoes.com.br/ISJHR/article/download/5205/9438/20822. Acesso em: 22 maio 2025.

SHIRSHIN, Evgeny. A., *et al.* **Two-photon autofluorescence lifetime imaging of human skin papillary dermis in vivo:** assessment of blood capillaries and structural proteins localization. *Scientific Reports*. 2017. Disponível em: https://doi.org/10.1038/s41598-017-01238-w. Acesso em: 24 de outubro de 2024.

SILVA, Mirelly. V; SOUZA, Diogo. V. **A eficácia do *peeling* de fenol no rejuvenescimento facial.** The effectiveness of phenol in *peeling* facial rejuvenation. 2022. Disponível em: https://ayaeditora.com.br/wp-content/uploads/2022/01/L106C25.pdf. Acesso em: 27 de outubro 2024.

SOLEYMANI, Teo; LANOUE, Julien; RAHMAN, Zakia. **A Practical Approach to Chemical Peels.** *The Journal of Clinical and Aesthetic Dermatology*. 2018. Disponível em: https://pmc.ncbi.nlm.nih.gov/articles/PMC6122508/. Acesso em: 22 de outubro de 2024.

SOUSA, Suely Lucena de Moura; COSTA, Wallace Batista da. Abordagem nutricional na prevenção do envelhecimento da pele. ***Revista Científica Multidisciplinar Núcleo do Conhecimento***, v. 5, ed. 8, vol. 12, p. 137-143, ago. 2020. Disponível em: https://www.nucleodoconhecimento.com.br/nutricao/envelhecimento-da-pele. Acesso em: 23 maio 2025.

SOUZA, Wanessa De Oliveira. Aspectos gerais, técnicas de aplicação e efeitos colaterais do uso do ácido hialurônico na biomedicina estética. **RCMOS-Revista Científica Multidisciplinar O Saber**, v. 1, n. 4, p. 428-451, 2021.

SOUZA, M. C. S. *et al.* **Enfoque no peeling de fenol: rejuvenescimento da pele por abrasão química.** Anais Brasileiros de Dermatologia, 2004. Disponível em: https://www.scielo.br/j/abd/a/fMXZNGpXX4qRnDVBhRsWLYh. Acesso em: 15 de maio 2025.

STARKMAN, Sidney. J; MANGAT, Devinder. S. **Chemical Peel (Deep, Medium, Light).** *Facial Plast Surg Clin North*. 2019. Disponível em: https://doi.org/10.1016/j.fsc.2019.09.004. Acesso em: 17 de outubro de 2024.

SWIFT, Arthur., *et al.* **The Facial Aging Process From the "Inside Out".** *Aesthetic Surgery Journal*. v. 41, ed 10, pg. 1107–1119, 2021. Disponível em: https://doi.org/10.1093/asj/sjaa339. Acesso em: 22 de agosto de 2024.

VELASCO, Maria. V. R., *et al.* **Rejuvenescimento da pele por *peeling* químico:** enfoque no *peeling* de fenol. *Anais Brasileiros de Dermatologia*. 2021. Disponível em: https://doi.org/10.1590/S0365-05962004000100011. Acesso em: 29 de agosto de 2024.

WEISSLER, Jason. M. *et al.* **The Evolution of Chemical *Peeling* and Modern-Day Applications.** *Plastic and Reconstructive Surgery.* v. 140, n. 5, p. 920-929. 2017. Disponível em: https://doi.org/10.1097/prs.0000000000003787. Acesso em: 8 de outubro de 2024.

YOKOMIZO, F. *et al.* Peelings químicos: revisão e aplicação prática. ***Surgical & Cosmetic Dermatology***, v. 5, n. 1, p. 58–68, 2013.

ZHANG, Shoubing; DUAN, Enkui. **Lutando contra o envelhecimento da pele.** Transplante de Células. v. 27, n. 5, pg. 729–738. 2018. Disponível em: https://doi.org/10.1177/0963689717725755. Acesso em: 01 de outubro de 2024.